

**UNIVERSIDAD NACIONAL DANIEL ALCIDES CARRIÓN**  
**ESCUELA DE POSGRADO**



**TRABAJO ACADÉMICO**

**Evaluación de las complicaciones ortodóntico-periodontales en el uso  
de dispositivos de anclaje temporal**

**Para optar el título de especialista en:  
Ortodoncia y Ortopedia maxilar**

**Autor:**

**C.D. Edgard Sandro MAYAUTE QUISPE**

**Asesora:**

**Dra. Nancy Beatriz RODRIGUEZ MEZA**

**Cerro de Pasco- Perú-2024**

**UNIVERSIDAD NACIONAL DANIEL ALCIDES CARRIÓN**  
**ESCUELA DE POSGRADO**



**TRABAJO ACADÉMICO**

**Evaluación de las complicaciones ortodóntico-periodontales en el uso  
de dispositivos de anclaje temporal**

**Sustentado y aprobado ante los miembros del jurado:**

---

**Dr. Marco Aurelio SALVATIERRA CELIS**  
**PRESIDENTE**

---

**Dr. Eduardo LOPEZ PAGAN**  
**MIEMBRO**

---

**Mg. Elsa INCHE ARCE**  
**MIEMBRO**



**Universidad Nacional Daniel Alcides  
Carrión Escuela de Posgrado  
Unidad de Investigación**

**INFORME DE ORIGINALIDAD N° 0163-2023- DI-EPG-UNDAC**

La Unidad de Investigación de la Escuela de Posgrado de la Universidad Nacional Daniel Alcides Carrión, ha realizado el análisis con exclusiones en el Software Turnitin Similarity, que a continuación se detalla:

Presentado por:

**Edgard Sandro, MAYAUTE QUISPE**

Escuela de Posgrado

**SEGUNDA ESPECIALIZACIÓN EN ORTODONCIA Y ORTOPEDIA MAXILAR**

Tipo de trabajo:

**TRABAJO ACADÉMICO (ENSAYO)**

Título del trabajo:

**“EVALUACIÓN DE LAS COMPLICACIONES ORTODÓNTICO -  
PERIODONTALES EN EL USO DE DISPOSITIVOS DE ANCLAJE TEMPORAL”**

Asesor:

**Dra. Nancy Beatriz Rodríguez Meza**

Índice de Similitud:

**13%**

Calificativo

**APROBADO**

Se adjunta al presente el informe y el reporte de evaluación del software similitud.

Cerro de Pasco, 09 de octubre del 2023.

Dr. Julio César Carhuaricra Meza  
Director de la Unidad de Investigación de la Escuela de Posgrado UNDAC  
Pasco - Perú

## **DEDICATORIA**

A mis padres Lorenzo y Cistina por el apoyo  
Incondicional para seguir luchando perseverantemente

Durante todos mis proyectos de vida.

A mis hijos: J. Alejandro y F. Mathias, por ser la más importante  
motivación en seguir mejorando como persona.

A mis hermanos Javier, Lorenzo, Richard y  
Giovanna por su apoyo constante.

## RESUMEN

El presente trabajo tiene como objetivo evaluar las complicaciones ortodóntico-periodontales con el uso de dispositivos de anclaje temporal. Se realizó una revisión bibliográfica. La búsqueda de fuentes de información fue entre los meses de diciembre 2022 y abril 2023, e incluyó las bases de datos: SciELO (Scientific Electronic Library Online), MEDLINE (Pubmed), ScienceDirect, así como el buscador Google académico. Evidenciando que las principales complicaciones ortodóntico-periodontales en el uso de dispositivos de anclaje temporal son pérdida de anclaje, afectación del ligamento periodontal y raíz, fracturas de minitornillos, deslizamiento de minitornillo, afectaciones durante la carga del minitornillo, daños de tejidos blandos, afectación de nervio, perforación del seno maxilar, mucositis y perimplantitis. Existiendo alternativas de resoluciones ante dichas complicaciones.

**Palabras clave:** complicaciones ortodóntico-periodontales con el uso de dispositivos de anclaje temporal

## **ABSTRACT**

The objective of this work is to evaluate orthodontic-periodontal complications with the use of temporary anchorage devices. A bibliographic review was carried out. The search for information sources was between the months of December 2022 and April 2023, and included the databases: SciELO (Scientific Electronic Library Online), MEDLINE (Pubmed), ScienceDirect, as well as the Google academic search engine. Evidence that the main orthodontic-periodontal complications in the use of temporary anchorage devices are loss of anchorage, involvement of the periodontal ligament and root, fractures of miniscrews, slippage of miniscrew, effects during loading of the miniscrew, soft tissue damage, involvement of nerve, perforation of the maxillary sinus, mucositis and peri-implantitis. There are alternative resolutions to these complications.

**Keywords:** orthodontic-periodontal complications with the use of temporary anchorage devices

## INTRODUCCIÓN

Dentro de la biomecánica ortodóntica se nos presenta una dificultad para realizar movimientos dentarios, si usamos como unidades de anclajes otros dientes, generando movimientos secundarios indeseados. En la búsqueda de evitar tales efectos indeseados se han intentado usar implantes ortodónticos desde hace mucho tiempo. Existen reportes de su uso clínicos que concluyeron en fracaso como el de Gainsforth & Higley(1945) para alcanzar anclaje ortodóntico. Colocaron alambres y tornillos de vitallium en la rama mandibular de un perro, y aplicaron elásticos que se extendían del tornillo al gancho del arco maxilar para distalizar. Todos los tornillos fallaron dentro de un lapso de 15 a 31 días (1). Luego de que Branemark y cols. (1970) reportaran la exitosa oseointegración de implantes de Titanio en el hueso, muchos ortodoncistas comenzaron a interesarse en los beneficios de este material para uso de implantes como anclaje ortodóntico (2).

A partir de este nuevo concepto, se originaron diversos cambios en función al material, como el uso de implantes osteointegrables para movimiento ortodóntico, desafortunadamente, algunos requerían una oseointegración previa antes de que la fuerza ortodóntica pudiera aplicarse, su costo era elevado, no podían colocarse en cualquier área de la boca y, para la mayoría, la implantación y remoción eran complejas, como así lo evaluaron Block y Hoffman en 1995, colocaron un dispositivo en el paladar llamado Omplant, dispositivo de titanio liso revestido de hidroxiapatita, por debajo de periostio que se conecta con el hueso pero reportaban complicaciones de instalación-retiro y oseointegración (3). Por estas razones, en 1997, Kanomi propuso la utilización de tornillos de titanio no oseointegrados como anclaje temporal para movimientos ortodónticos (4).

La utilización del anclaje es un factor clave para el éxito en la ortodoncia clínica, ya que es esencial para maximizar los movimientos dentales deseados y mitigar las fuerzas no deseadas. Muchos dispositivos de anclaje, tanto intraorales como extraorales se han propuesto y utilizado durante más de un siglo. Los minitornillos o implantes ortodónticos o dispositivos de anclaje temporal (DATs) son una alternativa a los sistemas de anclaje convencionales. La literatura actual sugiere que los DATs pueden proporcionar un anclaje más estable que los métodos tradicionales (5). El anclaje esquelético, en forma de implantes o minitornillos fijados al hueso, puede utilizarse para mejorar el soporte a la unidad reactiva (anclaje indirecto) o para fijar la unidad de anclaje (anclaje directo). En la actualidad, los DATs se utilizan ampliamente en la práctica ortodóntica diaria para aumentar la eficacia del movimiento dental (protracción, retracción, intrusión o enderezamiento) o la eficacia de los aparatos de los aparatos ortopédicos, en forma de diseños híbridos o con soporte óseo (5-6).

No obstante, el uso clínico de los minitornillos se asocia a posibles efectos secundarios potenciales (es decir, efectos no deseados que son inesperados) y complicaciones (es decir, eventos no deseados e inesperados debidos al tratamiento reconocido), que pueden ocurrir durante su inserción, o su retiro (7).

Muchos estudios han evaluado las aplicaciones clínicas y la eficacia de los minitornillos ortodónticos, pero pocos han evaluado los efectos secundarios y las complicaciones relacionadas con su uso clínico. Además, la mayoría de estos estudios son informes de casos, y los estudios que cubren los efectos secundarios y las complicaciones periodontales relacionados con el uso de los DATs son escasos.

Gracias a las ventajas que ofrecen los minitornillos, desde el año 2003 se ha observado un incremento en su publicación científica, sobre su aplicación, así como de las posibles inconvenientes que podrían surgir en la inserción, en el retiro, en el



desempeño de la biomecánica, daño de piezas dentarias vecinas, mucositis, perimplantitis entre otras complicaciones.

El verdadero impacto tanto científico como tecnológico, se basa en la aceptación social de esta nueva forma biomecánica o técnica de ortodoncia, con sus ventajas y desventajas. El propósito de este trabajo, es dar a conocer las complicaciones actuales más frecuentes que se están presentando con estos dispositivos de anclaje o minitornillos, en el campo tanto ortodóntico-periodontal, desde su instalación hasta el retiro, empleados con el objetivo de anclaje ortodóntico con la finalidad de tener presente el riesgo-beneficio de su uso y basándonos en una revisión bibliográfica exhaustiva de la evidencia científica.

El autor

## ÍNDICE

	<b>Página.</b>
DEDICATORIA.....	i
RESUMEN.....	ii
ABSTRACT.....	iii
INTRODUCCIÓN.....	iv
ÍNDICE.....	vii
INDICE DE FIGURAS.....	viii
I. DATOS GENERALES.....	1
a) <b>Título del ensayo académico:</b> .....	1
b) <b>Línea de investigación:</b> .....	1
c) <b>Presentado por:</b> .....	1
d) <b>Fecha de inicio y término:</b> .....	1
II. TEMA DE INVESTIGACIÓN.....	2
a) <b>Identificación del tema</b> .....	2
b) <b>Delimitación del tema</b> .....	7
c) <b>Recolección de datos</b> .....	12
d) <b>Planteamiento del problema de investigación</b> .....	13
e) <b>Objetivos</b> .....	15
f) <b>Esquema del tema</b> .....	16
g) <b>Desarrollo y argumentación</b> .....	17
h) <b>Conclusiones</b> .....	49
III. REFERENCIAS BIBLIOGRÀFICAS.....	51
ANEXOS.....	58

## INDICE DE FIGURAS

	<b>Página.</b>
Figura 1. Componentes de un minitornillo (5) .....	18
Figura 2. Zona de minitornillo extraalveolar- infra cigomático: IZ6 Y IZ7 (74).....	18
Figura 3. Zona de minitornillo extraalveolar bucal shelf (74).....	18
Figura 4. Vista periapical de zona disponible ósea para instalación de minitornillo (8) .....	21
Figura 5. Guía y secuencia para instalación en un minitornillo interradicular (5).....	21
Figura 6. Vista panorámica de zonas seguras para colocación de minitornillos (13) ....	23
Figura 7. A. Vista de una pequeña afectación radicular. B. Amplio daño radicular (48) .....	33
Figura 8. Secuencia del retiro de un MT fracturado.....	35
Figura 9. A. Posicionamiento inicial. B. Exceso de angulación (66).....	37
Figura 10. Densidad ósea por regiones (66).....	37
Figura 11. Secuencia de un retiro de mucosa fibrosada alrededor del MT. ....	40
Figura 12. A Y B. Tras el retiro de MT cicatriz en forma de bulto o verruga después de 18 meses. C Y D. Tras el retiro de MT obsérvese cicatriz en forma de mancha blanquecina después de 12 meses. (75) .....	42
Figura 13. Perforación del seno maxilar con el minitornillo. (70).....	48
Figura 14. A Y B. penetración del MT en seno maxilar, 3 y 8 roscas introducidas. (70).....	48
Figura 15. Sitios seguros para la inserción de minitornillos infrazigomáticos. Pacientes hiperdivergentes (A); pacientes neutrales (B); pacientes hipodivergentes (C). (76).....	49

## **I. DATOS GENERALES**

**a) Título del ensayo académico:**

Evaluación de las complicaciones ortodóntico periodontales con el uso de dispositivos de anclaje temporal

**b) Línea de investigación:**

Salud Pública.

Sub línea de investigación: Adelantos científicos en odontología.

**c) Presentado por:**

Edgard Sandro MAYAUTE QUISPE

**d) Fecha de inicio y término:**

El presente trabajo se realizó de diciembre 2022 a abril del 2023.

## II. TEMA DE INVESTIGACIÓN

### a) **Identificación del tema**

El anclaje en ortodoncia se define como la resistencia que opone el diente a su movimiento. En la práctica se presentan situaciones donde es necesario un anclaje máximo o absoluto. Esto conlleva a que se genere una alta resistencia al desplazamiento, pero como se plantea en la tercera ley de Newton: “en cada acción hay una reacción igual magnitud y en sentido opuesto (8,9). Siempre que una fuerza sea aplicada para conseguir un movimiento ortodóntico, se generara una fuerza de reacción que habitualmente no es deseada y puede ser necesario neutralizarla (10).

Esto nos da a entender que; si se aplica una fuerza en un diente, siempre se van a generar movimientos en sentido contrario que en ocasiones son indeseado o que movilizaran a piezas, las cuales no queremos que se muevan. Para ello la zona que no necesita ser movilizada debe tener una mayor masa o estar fijada de manera que se comporte como una zona de anclaje; por lo tanto, la estabilidad de los elementos de anclaje es un factor fundamental a considerar en el tratamiento ortodóntico y para

conseguir un buen anclaje es necesario aparatología accesoria que compense las fuerzas de reacción sumado a la colaboración del paciente.

Con el uso de microtornillos como anclaje se abre una posibilidad más para la biomecánica ortodóntica. Nos brinda la posibilidad de control de los movimientos secundarios indeseados y sobre todo de prescindir de la colaboración del paciente (11). Esto ha generado que los minitornillos hayan ganado una enorme popularidad, sumado a su relativa facilidad de instalación, extracción y bajo costo (12,13).

La utilización de los minitornillos abre posibilidades para el anclaje absoluto, tan necesario en ortodoncia. Además de ser útiles como anclaje directo o indirecto y diferentes biomecánicas para el movimiento dentario individual o en grupo. Esta amplitud o demanda en su uso, está generando algunas complicaciones, derivadas de las condiciones anatómicas previas no consideradas o de las técnicas en su empleo; dentro de las que destacan la inflamación perimplantaría por falta de higiene o fracturas de los minitornillos (14,15). Diferentes tipos de anclaje han sido utilizados a lo largo de la historia, los cuales se pueden clasificar en: anclaje recíproco, muscular, cortical, por ferulización, intermaxilar, extraoral, anclaje tipo A, B Y C, el anclaje con microtornillos o también llamado anclaje absoluto o esquelético.

Las inserciones de los minitornillos se realizan atravesando la encía y adentrándose en tejido óseo, con esos considerandos se pueden tener algunos tipos de materiales compatibles con el tejido humano de los minitornillos, así como sus diseños y dimensiones. Los minitornillos pueden ser clasificados según el material de fabricación, dimensión, componentes, métodos y consideraciones de inserción. Se pueden identificar aquellos a base de Titanio tipo V, los cuales son biocompatibles y usados con gran frecuencia; de acero o A base de ácido /láctico-glicólico, que son lentamente biodegradables. Siendo en la actualidad los minitornillos más usados, los

de titanio y de acero teniendo como ventajas la biocompatibilidad y la resistencia a la fractura (16).

Los minitornillos no deberían oseointegrarse al hueso, porque esto impediría su retiro después de haber logrado los objetivos biomecánicos ortodónticos, son diseñados para uso temporal en ortodoncia y/o para fijar dos segmentos óseos en otras áreas odontológicas. El macro y micro diseño del minitornillo ha ido variando en función a la necesidad de resistencia, utilidad y uso temporal. Una condición necesaria para la instalación y conservación de los minitornillos es que tengan buena retención primaria, es decir buena estabilidad final de inserción, la cual es brindada en esencia por la cantidad de cortical ósea (17).

En cuanto a las dimensiones, estas pueden variar según el diámetro en un rango de 1 a 2 mm y también según longitud en un rango de 6 a 17 mm. Su pequeño tamaño permite que se instalen en el hueso interradicular; por lo cual, se amplía su uso en la práctica clínica (18). Actualmente se están usando los minitornillos en zonas extra alveolares como la zona de la repisa mandibular (buccal shelf) y zigomática maxilar, denominándose a estos minitornillos extra alveolares, con diámetros y longitudes mayores a los interradiculares. Otra forma de presentación actual de los minitornillos extra alveolares son los colocados en el paladar para realizar expansión rápida del maxilar (ERM) y los colocados a nivel de la rama mandibular para realizar desinclusiones de segundos molares impactadas.

Según las características de inserción se identifican los minitornillos autorroscantes, estos para su inserción precisan de un paso previo mediante instrumental rotatorio o manual que permita realizar el canal conductor. Por último, los autoperforantes, donde son los propios microtornillos los que atraviesan la encía y cortical ósea (9).

Entre las indicaciones más comunes del uso de minitornillos se encuentran: verticalización de molares, intrusión del sector anterior, intrusiones individuales, intrusión del sector posterior, mesialización de molares, retracción de frente anterior con distalamiento de caninos, tracciones de piezas incluidas, apoyo de aparatologías, fijación intermaxilar, anclaje en zonas desdentadas, corrección de mordidas abiertas, corrección de líneas medias, corrección de los planos oclusales asimétricos, anclaje para el cierre de espacios de extracciones, extrusión rápida de piezas individuales, entre otras (18,19).

Sin embargo, la aplicación de un minitornillo no garantiza el éxito clínico. Su estabilidad es esencial antes de poder ser usado para diferentes tipos de tratamientos (20). Los dispositivos de anclaje temporal (DATs), también conocidos como minitornillos, fueron diseñados inicialmente con fines pre-protésicos, es decir como métodos de provisionalización (10). En la actualidad los minitornillos están siendo empleados aceleradamente en distintas biomecánicas ortodónticas; esencialmente como métodos de anclaje, directo e indirecto, logrando óptimos resultados biomecánicos, desde el punto de vista de evitar efectos indeseados y ahorro de tiempos, aunque esto último se ve limitado por la parte biológica (15).

Con el empleo de minitornillos pueden plantearse también inconvenientes o complicaciones. Complicaciones que pueden ser derivadas del material del minitornillo, del diseño externo, de la superficie, de las dimensiones del diámetro o longitud, del tipo autoperforante o autorroscantes, de los métodos guías previos a la inserción, de las evaluaciones radiográficas incorrectas, de las técnicas de inserción, posicionamiento y angulación de ingreso, del posicionamiento del operador, de la cantidad de fuerza aplicada de la desinserción, del daño o invasión provocado a los



tejidos periodontales y zonas circundantes, como la encía, hueso, ligamento periodontal, seno maxilar, y otros.

Las complicaciones pueden presentarse de manera reversible o irreversible, pudiendo estas últimas derivar en tratamientos complementarios a una complicación mayor, como por ejemplo ante una perforación amplia de una raíz dentaria, resulte en la necesidad de una endodoncia y/o una amputación radicular. La utilización de minitornillos auto perforantes facilita la instalación del minitornillo, pero favorece ante una incorrecta inserción, la posibilidad de perforación leve o amplia de una raíz dentaria, generando complicaciones irreversibles en los casos de una perforación amplia y pudiendo haber cierta reparación de los tejidos periodontales en las perforaciones leves (21).

Los minitornillos tanto interradiculares como los extraalveolares tienen una condicionante de ubicación en relación con los tejidos periodontales, específicamente al periodonto de protección o encía. Se debe preferir su inserción dentro de la encía queratinizada o en su límite y evitar la zona de mucosa alveolar, para fomentar la salud en la mucosa perimplantaria. Esta condición muchas veces no se puede lograr y sumado a la dificultad de los pacientes a mantener la zona higiénica, derivaría en la posibilidad de inflamación de la mucosa generando una mucositis que podría conllevar a una perimplantitis comprometiendo la estabilidad del minitornillo (20, 63).

Un grupo de complicaciones frecuentes son las fracturas de los minitornillos, estas se pueden dar en zonas preferentes del minitornillo, el cuello o en la punta, provocado posiblemente por diferentes causas; selección incorrecta del minitornillo, tipo de material, hueso muy compacto, demasiada variación de angulación al momento de inserción, entre otros. Las posibles soluciones van desde sacar el resto

del minitornillo, hasta dejarlo previo fresado, siempre se buscará retirar el segmento fracturado, siempre valorando un riesgo-beneficio ante la posibilidad de dañar estructuras vecinas.

**b) Delimitación del tema**

El control de anclaje en ortodoncia siempre ha sido un objetivo difícil de lograr durante una terapia específica en el tratamiento de ortodóncica, más aún cuando dentro de la planificación está considerado el movimiento dentario en masa o en grupos dentarios, que impliquen consideraciones adicionales como la cantidad de fuerza empleada, fricción, centro de resistencia entre otros, para poder realizar el movimiento dentario, que el caso amerite, sin efectos adversos o complicaciones (1,2). Es por esto que la obtención anclaje durante mucho tiempo fue, y es un problema fundamental que debe ser tomado en cuenta al momento de planificar un tratamiento, ya que, si el potencial de anclaje periodontal del paciente no se logra acomodar con los objetivos esperados, se deben implementar dispositivos adicionales, ya sea intraorales (ej. botón de nance) o extraorales (ej. arcos extraorales); es decir se debe adicionar formas de aumentar o mejorar el anclaje para prevenir efectos secundarios; una de estas formas son los minitornillos interradiculares y los extraalveolares, entendiendo que esta innovación trae consigo complicaciones que debemos considerar para una mejor planificación de nuestros casos ortodóncicos. (3,5).

Los microtornillos de ortodoncia son dispositivos diseñados específicamente para insertarse temporalmente en el hueso alveolar, para mejorar el anclaje en algún caso, que requiera refuerzo de anclaje o como anclaje planificado desde sus orígenes según la necesidad (14). Son elementos no osteointegrados, ya que se diseñan para uso temporal, es decir que después de

lograr los objetivos biomecánicos planificados, deben ser retirados; esto se ve favorecido por no tener tratamiento de superficie, es decir son fabricados de superficie lisa (6,17). Se estuvo investigando si el tratamiento de superficie favorecería la oseointegración parcial del minitornillo, con el objetivo de tener mejor retención del minitornillo a los tejidos periodontales y por ende más posibilidad de anclaje, no logrando encontrar hasta el momento el tratamiento de superficie ideal para tales fines y adaptándose a lo que algunos autores reportan un mínima oseointegración dada por el titanio ,material del cual es elaborado el mini tornillo en sus inicios; pero actualmente son elaborados también de acero quirúrgico; considerando en estos casos una pura retención mecánica del dispositivo al periodonto y una nula oseointegración. Los estudios fueron decayendo en motivación hacia el tratamiento de superficie y se incrementaron hacia la retención mecánica del dispositivo, obtenida de la interacción del tejido óseo y la macro-anatomía o forma externa del minitornillo.

Los minitornillos han ganado enorme popularidad y aceptación en la comunidad ortodóntica, debido a su facilidad de colocación y extracción, bajo costo y mínima o nula necesidad de colaboración por parte del paciente, simplicidad y rendimiento superior en comparación con los métodos convencionales de anclaje (7, 9,10). Estos dispositivos pueden ser utilizados cuando la pobre cooperación del paciente puede causar complicaciones no esperados o comprometen los resultados deseables de un tratamiento, adicionalmente también, cuando la cantidad de dientes considerados para un movimiento, no permite un anclaje adecuado o cuando los dientes están comprometidos periodontalmente (1, 12,13).

La demanda en el uso de minitornillos está generando que los usuarios de dichos dispositivos no tomen las medidas o consideraciones previas en su

utilización, como son el uso de guías, selección del dispositivo adecuado entre otros; generando complicaciones, dentro de las más comunes, antes mencionadas, tenemos a las perforaciones de raíces dentarias, fracturas del minitornillos en sus diferentes porciones, cicatrices a nivel de encía adherida, crecimiento de tejido fibroso alrededor del minitornillo, configurándose con estas situaciones ,complicaciones periodontales y por ende complican la biomecánica ortodóntica planteada (17,21). En el presente trabajo nos abocaremos a complicaciones relacionadas a su técnica de colocación, tipo de inserción, interacción con los tejidos perimplantarios (duros y blandos), cercanía a zonas nobles, adecuada selección del minitornillo e inicio de carga funcional. Complicaciones que se enmarcan en un contexto ortodóntico y periodontal.

La elección adecuada de los sitios de inserción de un minitornillo es crítica; es importante colocarlos donde sea conveniente desde el punto de vista biomecánico y anatómico, sin dañar las estructuras circundantes (raíces dentales, ligamento periodontal, seno maxilar, nervios) (1,8). Cada zona de inserción tendrá sus ventajas y potenciales limitaciones anatómicas, es por esto, que se debe realizar una ardua investigación de los lugares seguros de inserción y los factores que podrían influir en el fracaso (10).

Los minitornillos son usados como reemplazo a la aparatología convencional, es decir reemplazo de los medios tradicionales de anclaje, siendo un sustituto del uso de dientes como anclaje, aparatos extra o intraorales. Por lo tanto, su uso tiene como objetivo evitar encontrar efectos indeseables, como el movimiento indeseado de la unidad de anclaje o limitaciones en el tratamiento, como la ausencia de unidad de anclaje (2,4). Algunas veces estos dispositivos durante su instalación no logran suficiente retención mecánica, pudiéndose caer,

generando la necesidad de una reinstalación inmediata o reemplazo del dispositivo. Dicha pérdida se relaciona generalmente por la poca retención primaria, brindada en esencia por la cortical ósea presente en la zona; por tal motivo se debería valorar la cantidad y calidad de cortical ósea presente, considerando que una buena cantidad de cortical favorecería la estabilidad del minitornillo evitándose así complicaciones ortodónticas de anclaje (18,19).

Debido a su pequeño tamaño, los minitornillos pueden implantarse en varias regiones intraorales, como el proceso cigomático, el paladar, la espina nasal anterior entre las raíces de los dientes, la región retromolar, la rama y el cuerpo mandibulares, y la pared lateral del seno maxilar (9,69). Su ubicación suele ser muy próxima a las raíces de los dientes, el ligamento periodontal y las ramas nerviosas, lo que aumenta el riesgo de daños iatrogénicos (10,11), con la posibilidad de que se produzcan complicaciones endodónticas y/o periodontales a corto o largo plazo. Por lo tanto, es importante que los clínicos que coloquen minitornillos tengan presente estos riesgos, primero para diagnosticar o prevenir y segundo resolver adecuadamente estas posibles complicaciones potenciales.

Teniendo en cuenta que el desarrollo de complicaciones puede dar lugar a cambios en un plan de tratamiento ortodóntico previamente consentido por el paciente, se deben discutir los posibles riesgos y complicaciones asociados a los minitornillos, así como proponer opciones alternativas, como parte del proceso de toma de decisiones compartida para los tratamientos ortodónticos, dado que algunas veces se necesita de cierta colaboración para sobrellevar las molestias iniciales de adaptación de los tejidos intraorales e inclusive aceptación de un posible reemplazo del minitornillo por pérdida temprana que se puede dar por falta de retención primaria o exceso de fuerzas; durante el tratamiento. En tal sentido

dichas posibilidades deben estar consignadas en un consentimiento informado antes de iniciar el tratamiento.

La literatura que evalúa las complicaciones periodontales relacionadas con los minitornillos es escasa a un nivel alto de evidencia. Una revisión evaluó el daño radicular como resultado del contacto radicular de los minitornillos (21). Un segundo estudio, que incluía principalmente estudios en animales, evaluó el efecto del contacto de los minitornillos con las raíces y las estructuras circundantes (22). Hasta donde sabemos existe poca literatura asociada a las complicaciones periodontales del uso de los minitornillos y la mayoría son reportes de caso.

La necesidad de un método de anclaje novedoso ofrecido por los minitornillos, facilita los procedimientos en los pacientes que requieren tratamientos de ortodoncia fija. Esto está siendo de mucha ayuda actualmente para la biomecánica en ortodoncia. Inicialmente surgieron los minitornillos interradiculares, que facilitaban los movimientos ortodónticos posicionados entre las raíces, denominados interradiculares. En los reportes de Ghosh (2018), se mencionan a los minitornillos ubicados en cresta infracigomática y buccal shelf mandibular, denominándose a estos minitornillos como extraalveolares. (74) En el presente trabajo consideraremos complicaciones en el uso de minitornillos interradiculares y extra alveolares (infracigomáticos, buccal shelf y zona media palatina) mencionados, dado que se están reportando nuevos usos biomecánicos y posiciones, como minitornillos empleados en zonas rama mandibular, que deberán ser evaluados en otra oportunidad.

En ortodoncia siempre se está en búsqueda de nuevas formas o técnicas, que permitan la resolución de los casos clínicos de una forma más sencilla y menos compleja. Los minitornillos son una alternativa más para realizar las biomecánicas

ortodónticas en pacientes de ortodoncia fija, de una manera más llevadera para el paciente, es decir con menos aparatología intraoral y por ende menos molestias. Se está incrementando su uso y también innovando nuevas mecánicas con su empleo, como la de tracción de caninos retenidos. A parte de ser una alternativa viable para los casos, se han convertido en formas novedosas para ciertas biomecánicas, que antes no se podían realizar o que implicaban tratamientos invasivos o quirúrgicos. Los pacientes que requieren expansión rápida del maxilar están siendo tratados de una manera no quirúrgica con estos dispositivos. Así también con los minitornillos extraalveolares se están desarrollando técnicas de distalización de los segmentos dentarios posteriores, generando que muchos casos considerados extractivos, no lo sean; verificados en muchos reportes de casos que son mostrados en la literatura actual.

Actualmente se verifica un uso desmedido de los minitornillos, seguramente considerando que algunos reportes indican muchos beneficios biomecánicos, sin embargo, pretendemos evaluar basado en evidencia a la fecha, la existencia de complicaciones de orden ortodóntico- periodontal, dado que muchas veces se reporta solo los beneficios y no las potenciales complicaciones. Los procedimientos biomecánicos novedosos deben ser considerados en su dimensión total, basado en la evidencia que se construye poco apoco, con sus ventajas y desventajas, para poder tener presente el riesgo-beneficio de dicha biomecánica, en la aplicación clínica de pacientes de ortodoncia fija.

**c) Recolección de datos**

Se realizará una revisión documental, donde se indagará la información publicada sobre las “complicaciones del uso de dispositivos de anclaje temporal” desde la perspectiva de la Ortodoncia y Periodoncia. La búsqueda de fuentes de

información se realizará entre los meses de diciembre 2022 y Abril 2023, e incluirá las bases de datos: SciELO (Scientific Electronic Library Online), MEDLINE (Pubmed), ScienceDirect así como el buscador Google académico. En cada base de datos se realizará una búsqueda libre de la información con un límite de 10 años de antigüedad de las fuentes de información para analizar fuentes antiguas como actuales; ubicadas las fuentes se procederá a revisar sus referencias bibliográficas para obtener mayor información. Se utilizarán los términos clave en español: “Complicaciones”, “Dispositivos de Anclaje Temporal”, “Minitornillos” y “Periodoncia”. Los términos en inglés incluyeron: "Complications", "Temporary Anchorage Devices", "Mini Screws" y "Periodontics".

Ubicadas las fuentes de información se analizarán según las siguientes categorías: elección de microtornillos, factores de éxito de la colocación de minitornillos, valoración del uso de la radiografía panorámica para la inserción de microtornillo, valoración del uso de la tomografía computarizada de haz cónico (CBCT) para la inserción de minitornillo, complicaciones ortodóntico-periodontales. El rastreo ubicó 28 fuentes de información, todas ellas artículos científicos.

#### **d) Planteamiento del problema de investigación**

Dentro de las biomecánicas aplicadas en ortodoncia surgió una forma más simple, en acondicionamiento de aparatologías intraorales y con menos efectos adversos al movimiento deseado, usando los minitornillos, para la obtención de anclajes, entendiéndola como una parte fundamental en la planificación de los casos clínicos. Dentro de esta búsqueda que data según reportes con Gainsforth & Higley (1945) planteando los minitornillos como un sistema de control de anclaje, a pesar que dicha propuesta clínica resultó en fracaso, pero significó los inicios



para que posteriormente se siga realizando más investigaciones referidas al tema (1). Es así que actualmente los minitornillos están siendo usados como alternativa biomecánica muy útil el resolver casos clínicos de ortodoncia fija, así como en biomecánicas específicas como la disyunción maxilar y la distalización de los segmentos dentarios posteriores.

Los minitornillos están siendo usados para reforzar el anclaje o para dar alternativas de anclaje a casos de pacientes con maloclusiones severas, incrementándose su uso aceleradamente en los últimos años; la tecnología está modificando según la necesidad del ortodoncista, variando el macro y el micro diseño, el material de constitución, así como de fabricación de aditamentos complementarios para su uso. Se está reportando muchos beneficios producto del anclaje obtenido con los minitornillos, incrementándose su uso y resolviendo casos clínicos de ortodoncia que con otros métodos resultarían más complejos o demandarían más colaboración del paciente debido a mayores incomodidades de aparatología.

Existen algunos estudios referidos a complicaciones reportadas, afectaciones de la zona periodontal, dañando las raíces en poca o gran medida, sobre todo con los minitornillos interradiculares, debido a que estos se instalan entre las raíces de las piezas dentarias. Otra condición desfavorable de los minitornillos interradiculares es la fractura, dado que generalmente se dispone de poco espacio inter radicular, se planifican minitornillos de diámetros menores que pueden fracturarse. La fractura de un minitornillo interradicular puede generar complicación de orden ortodóntico por el posicionamiento ideal elegido, así como

problemas periodontales de daño radicular, ya sea por la inserción o por el intento como posibilidad de poder retirarlo.

Los minitornillos extra alveolares por otro lado, están siendo usados en biomecánicas de distalización, retracción en masa, tracción de caninos, dentro de las más usadas. Su ubicación son en la cresta infracigomática, que se relaciona internamente con el seno maxilar y en la llamada repisa mandibular o buccal shelf, relacionada internamente con estructura vascular nerviosa. La evidencia al respecto a las complicaciones surgidas en estas áreas anatómicas está siendo reportadas en las principales revistas de ortodoncia y afines.

El uso de minitornillos por un lado está dando una alternativa de biomecánica para los tratamientos de ortodoncia fija, sin embargo, está generando complicaciones de orden ortodóntico, es decir con influencia en el desarrollo de la biomecánica y también complicaciones periodontales que se relacionan con los tejidos biológicos alrededor del minitornillo. Esta condición actual nos lleva a preguntarnos:

¿Cuáles son las principales complicaciones ortodóntico-periodontales en el uso de dispositivos de anclaje temporal?

**e) Objetivos**

**General**

- ✓ Describir las complicaciones ortodóntico-periodontales en el uso de dispositivos de anclaje temporal o minitornillos, así como su resolución y evaluación para su ubicación.

**Específicos**

- ✓ Conocer las complicaciones ortodónticas en el uso de los dispositivos de anclaje temporal.

- ✓ conocer las complicaciones periodontales en el uso de dispositivos de anclaje temporal.
- ✓ Identificar las condiciones previas para la correcta colocación de minitornillos.
- ✓ Reconocer las posibles alternativas de solución ante complicaciones en el uso de minitornillos.

**f) Esquema del tema**

El presente esquema fue ordenado de tal manera que brinde un ordenamiento de temas y subtemas expresadas de manera comprensible y sencilla, que lleven a una máxima comprensión por el lector, buscando de manera sencilla, un máximo entendimiento:

- ✓ Microtornillo – características.
- ✓ Instalación y Selección del minitornillo.
- ✓ Uso de radiografía panorámica para la inserción de minitornillo.
- ✓ Uso de tomografía computarizada para la inserción de minitornillo
- ✓ Factores de éxito en la colocación de minitornillos.
- ✓ Complicaciones ortodóntico – periodontales en uso de minitornillos.

Traumatismo del ligamento periodontal o de la raíz.

Fracturas del minitornillo durante la inserción y retiro.

Deslizamiento del minitornillo.

Complicaciones durante la carga ortodóntica.

Complicaciones de los tejidos blandos.

Afectación de estructuras nerviosas.

Mucositis y perimplantitis perimplantaría.

Perforación del seno maxilar.

## g) Desarrollo y argumentación

### g.1.) Minitornillo – Características.

El mini implante es un dispositivo en forma de tornillo que se utiliza en tratamiento de ortodoncia y basa su resistencia a la cortical ósea, usado para obtener un anclaje absoluto, también llamado anclaje esquelético u óseo.

Tiene actualmente varias denominaciones como minitornillo, microtornillo o dispositivo de anclaje temporal (DAT), mini implante; siendo recomendado por la Asociación Americana de Ortodoncia (AAO) el término, Dispositivo de Anclaje Temporal (DAT).

El minitornillo puede estar fabricado en la actualidad de Titanio medico grado 5 (Ti-6Al-4Va) se compone de un 90% de Titanio, un 6% de Aluminio y un 4% de Vanadio, y de Acero o F138ASTM inoxidable. De superficie lisa, es decir sin tratamiento de superficie (5).

En cuanto a las características de inserción pueden ser autorroscantes (necesitan una perforación previa) y autoperforantes (no necesitan fresado previo); en la actualidad la mayoría de minitornillos son autoperforantes, sin embargo, por las condiciones óseas en algunas regiones como en zona mandibular, se requieren de una perforación previa, dada la condición de tener una cortical muy densa (4,5). **(Figura 1)**

Los minitornillos pueden ser interradiculares, aquellos que son instalados entre las raíces dentarias y los más usados son de 1.4 a 1.6 de diámetro y de 6, 8 y de longitud.

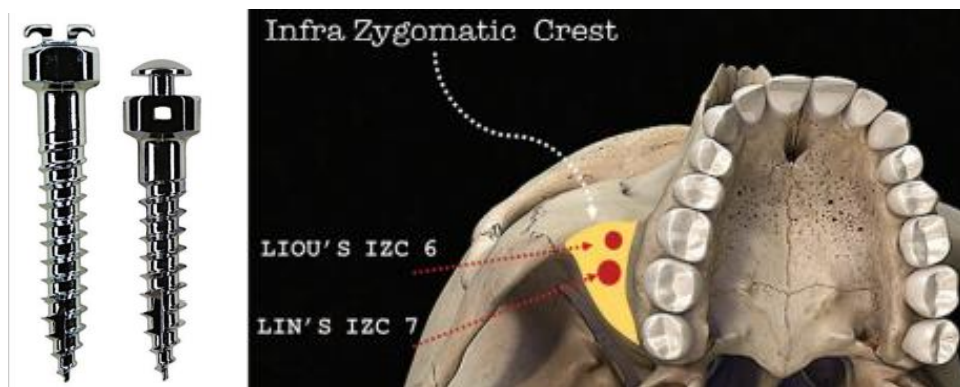
Otra forma de presentación de los minitornillos son los extraalveolares, son colocados fuera de la zona interradicular como el arco zigomático, buccal shelf, rama mandibular y los colocados con finalidad de expansión rápida del

maxilar (ERM), alrededor de la sutura media palatina. Sus diámetros más usados son 1.8 y 2mm de diámetro y de 10 a 12 mm de longitud (5,72-74).

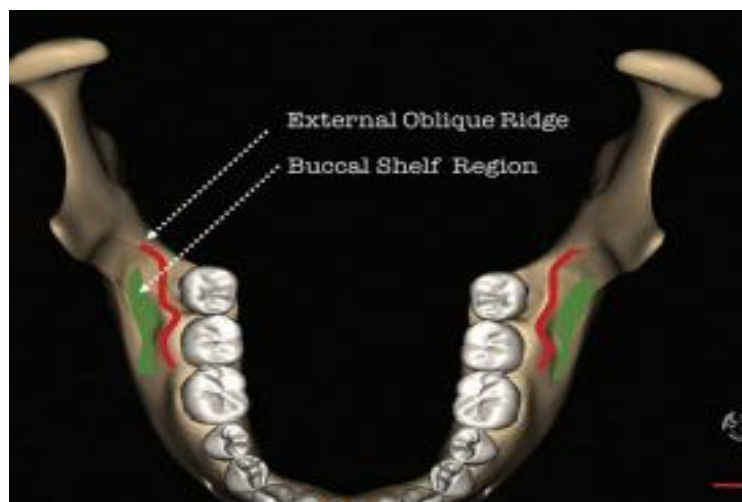(Figura 2) (Figura 3)



*Figura 1. Componentes de un minitornillo (5)*



*Figura 2. Zona de minitornillo extraalveolar- infra cigomático: IZ6 Y IZ7 (74)*



*Figura 3. Zona de minitornillo extraalveolar bucal shelf (74)*

## **g.2). Instalación y Selección del minitornillo.**

Antes de proceder a la colocación del mini implante se debe elegir el lugar de inserción, que dependerá del tipo de biomecánica que deseemos realizar. Se debe evaluar la ortopantomografía y los modelos de estudio iniciales, para tener una visión general y tridimensional del lugar elegido. Una vez decidido cuál es el lugar idóneo, se realiza una radiografía intraoral, periapical con técnica paralela, con guía quirúrgica. Es preferible la inserción en el límite de encía libre y encía adherida para evitar que la mucosa, posteriormente cubra el tornillo. Luego a la comprobación radiológica del posicionamiento adecuado, se procederá a la colocación del minitornillo de acuerdo a la correspondiente angulación según sea su ubicación, considerando el minitornillo de diámetro y longitud adecuada, además de distanciamiento a las estructuras periodontales como el ligamento periodontal y raíces de piezas contiguas, si se tratara de minitornillos interradiculares. Se procede a tomar una radiografía de control de comprobación del posicionamiento adecuado. El diámetro más usado para los minitornillos interradiculares es el de 1.4 a 1.5mm, por ser considerados más resistentes a las fracturas en comparación a otros diámetros; la longitud más usada son las de 6, 8 y 10mm.

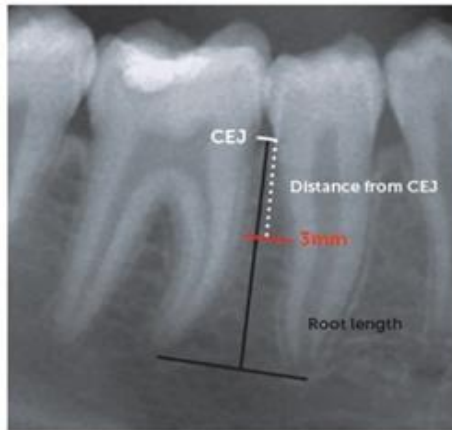
Para el caso de los minitornillos extra alveolares, infrazigomáticos y buccal shelf, no se consideran guías previas a la instalación, pero si estudios imagenológicos como una ortopantomografía, radiografía posteroanterior o imágenes 3D; considerando a esta última el mejor estudio previo a considerar, con el objetivo de valorar áreas anatómicas circundantes como zona cigomática, buccal shelf, nervios o el seno maxilar. Los diámetros más usados para este tipo de minitornillos son de 1.8 a 2mm y de 10 a 12 mm de longitud.

Para los minitornillos instalados con finalidad de ERM en el paladar se consideran minitornillos de 1.8 a 2mm de diámetro y la longitud se determina usando guías de posicionamiento y estudio tomográfico previo, donde se valoran grosor de tejido blando, óseo, distancia al dispositivo y la bicorticalidad.

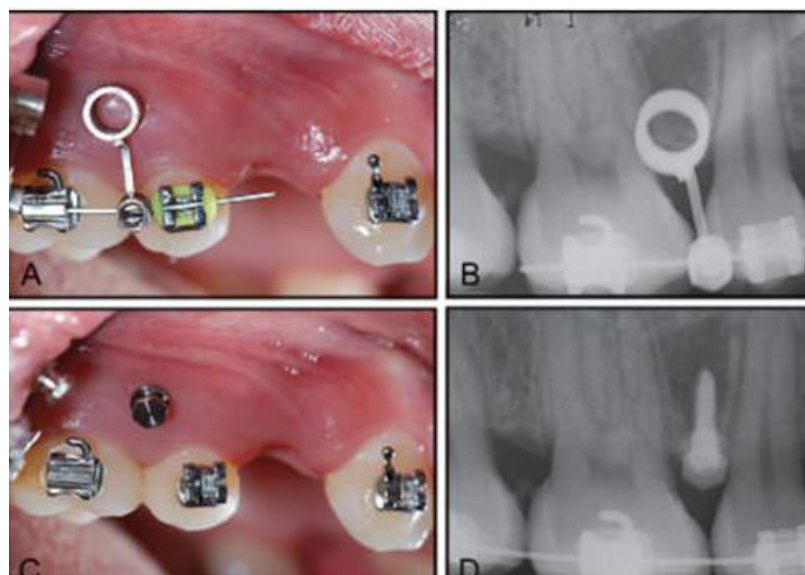
La selección adecuada de los sitios de inserción de un minitornillo es crítica; es importante colocarlos donde sea conveniente desde el punto de vista biomecánico y anatómico, sin dañar las estructuras periodontales circundantes (raíces dentales, seno maxilar, nervio alveolar inferior) (1,8). Cada zona de inserción tendrá sus ventajas y potenciales limitaciones anatómicas, es por esto, que se debe realizar una ardua investigación de los lugares seguros de inserción y los factores que podrían influir en el fracaso (10).

Varios artículos han mostrado las tasas generales de éxito de los MT; Park, H.-S. *et al.* (11) el año 2006 midieron que la tasa de éxito general era de un 91,6%; Kuroda, S *et al.* (24) el año 2007 obtuvieron un 90% de tasa de éxito; Wu, T.-Y. *et al.* (19) el año 2009 alcanzaron una tasa de éxito general de un 89,9%; y en un estudio más actual realizado por Tepedino M *et al.* (1) en el 2018 establece que la tasa de éxito de inserción de minitornillo en ortodoncia oscila entre un 61 a un 100%.

Muchos autores han definido mapas de “zonas seguras” para la inserción de minitornillos, algunos utilizando radiografías panorámicas (8,13,) otros CBCT para poder estudiar de forma más idónea los diferentes sitios de inserción (1, 8, 13, 25, 26) y otros complementando estos exámenes con modelos de estudios digitales (1, 13,25). **(Figura 4). (Figura 5).**



**Figura 4.** Vista periapical de zona disponible ósea para instalación de minitornillo (8)



**Figura 5.** Guía y secuencia para instalación en un minitornillo interradicular (5)

### **g.3) La radiografía panorámica para la inserción de minitornillo.**

Estudios han evaluado mediante la utilización de radiografías panorámicas, los sitios interradiculares más idóneos para la colocación de los minitornillos, Schnelle. *et al* (23) el año 2004., evaluó los espacios antes y después de realizar la alineación de las piezas dentarias con ortodoncia y determinó un aumento en el número de sitios óseos interradiculares adecuados para la colocación de estos minitornillos, estimó también que las zonas donde había un mayor stock óseo para su colocación era principalmente en las



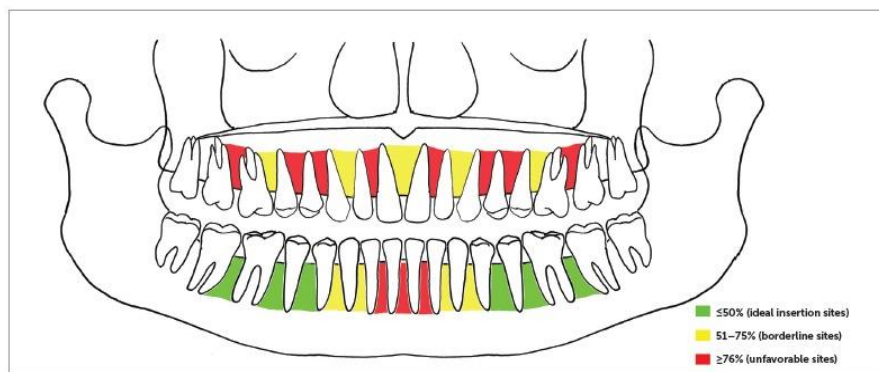
regiones posteriores tanto del maxilar como de la mandíbula, siendo la zona apical a la mitad de la longitud radicular la zona más apropiada (siempre y cuando se encuentren en encía adherida).

Por otro lado, Wey MC. *et al* (28) en el año 2012 en su estudio al comparar las radiografías panorámicas con las imágenes obtenida por la CBCT, se percató que los resultados obtenidos de la evaluación de las películas radiográficas panorámicas subestimaron ligeramente los anchos medidos por el CBCT.

Tanto Schnelle et al. (27) en el 2004, como Wey MC et al. (28) en el 2012, coinciden que el uso de este tipo de radiografía entrega una visión limitada, ya que, las distorsiones verticales y horizontales son inherentes de esta técnica, afectando en mayor medida ciertas regiones (ej. línea media y región canino-premolar). Definieron que la presencia de al menos 3-4mm de espacio entre dos raíces era considerada como un lugar seguro para colocar los minitornillos. Se eligió esta cantidad de espacio, ya que, el diámetro promedio de un minitornillo varía entre 1.2 y 2 mm, y debe haber al menos 1 mm de hueso alrededor del minitornillo para evitar daños en la raíz durante la inserción (1, 13, 27, 28, 29).

Landin M. et.al. (8) en el año 2015, expone que los métodos diagnósticos más comunes utilizados para la colocación de minitornillos son las radiografías periapicales y la radiografía panorámica. Estos dos exámenes son fáciles de adquirir, pero están limitados a su bidimensionalidad. Su estudio sugiere que la colocación a ciegas, la radiografía periapical y la radiografía panorámica, no son confiables para la evaluación de posibles sitios de inserción de minitornillo, estas se deben complementar con imágenes 3D. En el artículo se

obtuvo como resultado el porcentaje de perforación de raíces que presentaban estas tres técnicas, dando un 55% de pacientes afectados al usar el método a ciegas, un 60% de los casos cuando se usaron radiografías periapicales; y un 50% cuando se usaron radiografías panorámicas. **(Figura 6)**



**Figura 6.** Vista panorámica de zonas seguras para colocación de minitornillos (13)

#### **g.4) Uso de la tomografía computarizada de haz cónico (CBCT) para la inserción de microtornillo.**

Otros estudios evaluaron la utilización de CBCT para determinar los sitios interradiculares más idóneos para la colocación de los MT; Poggio PM *et al.*(30) el año 2006, tenía como objetivo proporcionar un mapa anatómico para ayudar al clínico en la colocación del minitornillo en un lugar seguro entre las raíces dentales. Para esto se examinaron CBCT, para cada espacio interradicular se midieron las distancias mesio-distal y vestíbulo-lingual a los 2, 5 y 11mm de la cresta alveolar. En el maxilar, la mayor cantidad de hueso mesio-distal estaba en el lado palatino entre el segundo premolar y el primer molar, la menor cantidad de hueso estaba en la tuberosidad, el mayor grosor del hueso en la dimensión vestíbulo-palatina fue entre el primer y el segundo molar, mientras que el menor se encontró en la tuberosidad; En la mandíbula, la mayor cantidad en dimensión mesio-distal fue entre el primer y

el segundo premolar, la menor cantidad de hueso estaba entre el primer premolar y el canino, en la dimensión vestibulo-lingual, el mayor grosor fue entre el primer y el segundo molar y la menor cantidad de hueso fue entre el primer premolar y el canino.

Por otro lado, Deguchi T *et al.* (26) el mismo año 2006, a través de imágenes tomográficas computarizadas tridimensionales, tuvo como propósito evaluar cuantitativamente el grosor del hueso cortical en varios lugares del maxilar y la mandíbula, además de las distancias entre la superficie ósea intercortical y la superficie de la raíz, y las distancias entre las raíces de los premolares y los molares para determinar la longitud y el diámetro aceptable del minitornillo. Este estudio muestra que la ubicación más segura para colocarlos fue por mesial o distal del primer molar, siendo 1,5mm de diámetro y aproximadamente 6 a 8mm de longitud el tamaño aceptable del minitornillo.

En el año 2008 Flores, S. A. *et al.* (9) en su estudio obtuvo como resultado que, en el maxilar superior, existía mayor cantidad de hueso en dimensión mesio-distal en la zona posterior, la zona palatina presentaba mayor cantidad de hueso que la zona vestibular, se encontró también un adecuado margen de espacio interradicular entre segundos premolares y molares, y entre canino e incisivo lateral; en la mandíbula la mayor cantidad de hueso en sentido mesio-distal se observó entre premolares, la distancia interradicular aumentaba a medida que se alejaban de la cresta alveolar. Por lo que a modo de resumen las zonas más aptas para la colocación de los minitornillos fueron: maxilar superior, las zonas posteriores y entre canino e incisivo lateral; maxilar inferior, entre premolares.

Kim SH et al (31) el año 2009 realizó un estudio en el que su objetivo fue medir en un grupo de pacientes el espacio interradicular entre segundos premolares y primeros molares maxilares, estos son sitios donde a menudo se colocan este tipo de minitornillos. Como resultado obtuvo que el espacio interradicular se ensanchaba hacia el área apical. Gracias a esto, determinó pautas para la colocación segura, estas fueron las siguientes: el punto inicial para la colocación del minitornillo fue cerca de la línea mucogingival (2-4 mm desde la unión amelocementaria) con una angulación apical menor de 45 ° con respecto al eje mayor del diente, con un minitornillo de 1,4 a 1,8 mm de diámetro y longitud de aproximadamente 6 mm (contacto con el hueso).

También Fayed MM *et al.* (32) en el año 2010, utilizando CBCT determinó los sitios óptimos para la colocación de minitornillo tanto en maxilar como en mandíbula, en base a: mapeos dimensionales de los espacios interradiculares, grosor de hueso cortical, y a esto le agregó la edad y el sexo en las medidas anatómicas estudiadas. Se realizaron las siguientes mediciones interradiculares: Espesor óseo vestíbulo-lingual; Espacios mesio-distales tanto vestibulares como palatino/lingual; Espesores corticales vestibulares y palatinos/linguales. Como resultado obtuvo que, en el maxilar, el grosor vestíbulo-lingual más grande fue entre el primer y segundo molar, las mayores distancias mesio-distal/ vestíbulo-palatinas fueron entre el segundo premolar y el primer molar, el mayor grosor de la cortical vestibular fue entre el primer y segundo premolar, el mayor grosor cortical palatino fue entre incisivos centrales y laterales. En la mandíbula, el grosor cortical vestibular más grande se encontraba entre el primer y el segundo molar, la distancia vestíbulo/ mesio-distal más alta fue entre el segundo premolar y el primer molar, la mayor

distancia lingual/ mesio-distal fue entre el primer y el segundo premolar, el mayor grosor cortical lingual fue entre el canino y el primer premolar. Los hombres y el grupo de mayor edad tenían espesores corticales vestibulo-linguales y vestibulo-palatino significativamente más altos en sitios y niveles específicos en el maxilar y la mandíbula. El sexo y la edad afectaron las medidas anatómicas en ciertas áreas del maxilar y la mandíbula.

Holmes PB *et al.* (25) el año 2015 midió a través de CBCT el grosor del hueso cortical en un punto mesial, medio y distal en las áreas interradiculares, obteniendo que el hueso cortical es significativamente más delgado en el centro entre dos dientes, que, en áreas adyacentes a las raíces, y que al colocarlos ahí disminuye el riesgo de tener contacto con las raíces o la invasión del ligamento periodontal, lo que puede conducir a una mayor probabilidad de falla.

Tepedino M *et al.* (13), en el año 2017 definió un mapa de espacios interradiculares donde los minitornillos se podían insertar de acuerdo a la disponibilidad de espacio y el apiñamiento dentario. Para esto evaluó los espacios utilizando radiografías panorámicas en conjunto con modelos digitales, efectuando análisis estadísticos de las posibles influencias que tenía el apiñamiento dentario sobre los espacios interradiculares. Como resultado obtuvo que, en la mandíbula, los sitios más convenientes para la inserción de minitornil estaban en los espacios comprendidos entre los segundos molares y los primeros premolares; en el maxilar, entre primeros molares y segundos premolares, así como entre caninos e incisivos laterales y entre los dos incisivos centrales. Los espacios interradiculares entre los caninos maxilares y los incisivos laterales, y entre los primeros y segundos premolares mandibulares revelaron estar influenciados por la presencia de apiñamiento

dentario. El mapa de sitios interradiculares promedio que propone Tepedino M *et al.* (13) puede usarse como una guía general para la inserción de minitornillos al comienzo de la planificación del tratamiento de ortodoncia. Luego, el clínico debe considerar la cantidad de apiñamiento: si este es severo, el espacio interradicular real en algunas áreas puede ser significativamente diferente de lo que el promedio informa.

Un año más tarde Tepedino M *et al.* (1) realizó un nuevo estudio con el fin de definir un nuevo mapa de “zonas seguras”, donde comparó los espacios interradiculares medidos en una radiografía panorámica con los obtenidos mediante CBCT. Y de la misma manera que lo expuesto en su trabajo de investigación realizado un año antes, reveló que algunos espacios disponibles para la inserción de los minitornillos estaban influenciados por el apiñamiento dentario. Los espacios interradiculares se midieron desde mesial de los segundos molares en radiografías panorámicas y CBCT; mientras que, el apiñamiento se midió en modelos digitales. Así obtuvo como resultado que los espacios interradiculares más convenientes, en la mandíbula, fueron aquellos situados entre el segundo molar y el primer premolar; y en el maxilar entre los incisivos centrales. Con estos resultados, Tepedino M *et al.* (1) recomienda tomar decisiones durante la fase inicial de planificación del tratamiento de ortodoncia, realizando una evaluación preliminar de factibilidad de inserción de un minitornillo.

#### **g.5) Factores de éxito en la colocación de minitornillos.**

Existe una gran cantidad de estructuras anatómicas en proximidad a los sitios comunes de inserción de estos dispositivos (tales como: nervio dentario inferior, seno maxilar, ligamento periodontal, entre otros) (6), que, si se ven

afectadas pueden producir noxas, disminuyendo las tasas de éxito. Un ejemplo de esto, es el trauma al ligamento periodontal o a la raíz dentaria propiamente tal, lo que puede llegar a producir pérdida de vitalidad pulpar, osteoesclerosis y anquilosis dental (14). Las tasas generales de éxito oscilan entre un 61 a un 100%.

Diversos autores han descrito que el éxito clínico puede verse afectado por muchos factores, algunos relacionados con las características propias de los minitornillos (diámetro y longitud), otros relacionados con el huésped (lugar de inserción, edad, sexo, higiene) y factores relacionados con el operador (experiencia clínica en realizar este tipo de procedimientos) (6, 9, 12, 18, 20, 21, 22, 23, 24).

Los DAT son dispositivos utilizados en tratamientos de ortodoncia, donde el anclaje debe ser predecible y consistente. Las tasas generales de éxito pueden verse afectadas por distintos factores. Para la mayoría de los estudios presentados, los factores que no tuvieron implicancia en el éxito clínico fueron: edad, género, el lado de inserción, longitud y diámetro del microtornillo interradicular. Mientras que los factores que influyeron en la tasa de éxito fueron: higiene oral, inflamación, movilidad post inserción, experiencia del operador y perforación de estructuras anatómicas adyacentes (raíces dentarias, estructuras nerviosas, seno maxilar). Existen otros factores que requieren un estudio más exhaustivo para determinar su implicancia en el éxito clínico, estos fueron: inserción en maxilar/mandíbula, queratinización del sitio de inserción y momento en el cual se ejerce la carga de ortodoncia.

Un factor importante para el éxito de un minitornillo es lograr buena estabilidad primaria. Para una buena estabilidad, el sitio de aplicación debe

proporcionar hueso en buena cantidad y calidad. Podemos suponer razonablemente que la estabilidad del anclaje de los mini-implantes podría optimizarse seleccionando una posición con características particulares de calidad y cantidad de hueso, en relación con el espesor óseo cortical y total mandibular y maxilar.

Nuestra revisión sugiere que, para tener mayores tasas de éxito clínico, se debe realizar una evaluación durante la fase inicial de la planificación del tratamiento de ortodoncia, realizando una valoración preliminar de la factibilidad de inserción de estos dispositivos, teniendo en cuenta todos estos factores presentados.

#### **g.6) Complicaciones ortodóntico-periodontales**

Los minitornillos han demostrado ser un gran apoyo para la biomecánica del ortodoncista, para el control del anclaje, en pacientes poco o nada colaboradores, pero los riesgos que conlleva la colocación de los minitornillos deben ser claramente comprendidos tanto por el ortodoncista como por el paciente. Las complicaciones pueden surgir durante la colocación del minitornillo, durante la carga o uso e inclusive en el retiro.

Se requiere de un conocimiento profundo de la técnica de colocación adecuada, la densidad ósea, las estructuras anatómicas y los cuidados en casa del paciente son imprescindibles para la seguridad y tranquilidad del paciente y el éxito del minitornillo.

Las principales complicaciones asociadas al uso de los DATs incluyen pérdida de vitalidad pulpar (debido a la colocación de los DATs en la proximidad del diente), contacto del ligamento periodontal, contacto radicular



o exposición pulpar con el consiguiente desarrollo de necrosis pulpar y periodontitis apical crónica.

Seis estudios utilizaron pruebas de sensibilidad pulpar (24,26-,28). Entre ellos, cinco informes de casos evaluaron la sensibilidad pulpar tras una lesión (24, 26, 27), y cuatro estudios informaron del desarrollo de necrosis pulpar con posterior periodontitis apical crónica que se confirmó radiográficamente (24,26). Hourfar y sus colegas informaron de la pérdida de sensibilidad pulpar en pacientes en la fase de retención, después de dos años tras la retirada de aparatos fijos. El DAT había estado en estrecha proximidad a la raíz, sin entrar en contacto directo con los dientes (28).

Las gravedades de las lesiones causadas por los DATs se reflejan algunas veces posterior al tratamiento de ortodoncia, es decir después de algún tiempo de haber retirado el minitornillo. En cuatro estudios, las zonas de periodontitis apical crónica se curaron tras el tratamiento del conducto radicular (22-24,26); sin embargo, en casos de daño iatrogénico extenso, se requirieron procedimientos quirúrgicos más complejos (22, 24, 26).

Cuando la lesión del DAT en la raíz se limitaba al ligamento periodontal o a la dentina, causando una inflamación mínima, se produjo un proceso de reparación normal de forma dependiente del tiempo. Se sugiere que el tiempo necesario para la curación es de 12 semanas (20, 21, 25, 27, 33). La cicatrización implica la regeneración del ligamento periodontal (LP) y el cemento radicular; la eliminación de los DATs favorece la cicatrización espontánea (34). Además, se demostró la presencia de un biofilm maduro asociada a la zona lesionada (35).

La pérdida clínicamente evidente con exposición pulpar suele conducir a la necrosis y a la periodontitis apical (22, 24, 36), mientras que los daños limitados a la LP, el cemento y la dentina suele dar lugar a una reparación que depende del tiempo (20, 21, 25, 37, 38). Es esencial tener en cuenta la posición e inclinación de las raíces contiguas, durante la utilización de la fresa piloto y la colocación de los DATs.

Los errores iatrogénicos pueden modificar la calidad de vida del paciente y la relación médico-paciente, lo que puede dar lugar a litigios (39). Las complicaciones pueden minimizarse mediante una planificación de la inserción del minitronillos y un seguimiento adecuado del paciente una vez finalizado el tratamiento ortodóntico activo, para controlar el estado de los dientes que se encuentran cerca de la zona en la que se han colocado (40, 41).

Se hace necesario un seguimiento a largo plazo de las complicaciones tras el uso de los DATs, ya que las lesiones demoran en hacerse clínicamente evidentes (41, 42). Aparte de las lesiones periodontales también pueden aparecer reabsorciones radiculares externas. Teniendo en cuenta que la reabsorción cervical invasiva se asocia con un defecto en la capa de cemento/cementoide, el daño radicular acumulativo relacionado con el uso de DATs y el tratamiento ortodóntico en sí, puede conducir a un aumento de la incidencia de esta forma clínica insidiosa de reabsorción radicular externa (42,43).

#### **Traumatismo del ligamento periodontal o de la raíz dental.**

La colocación interradicular de los minitornillos de ortodoncia corre el riesgo de traumatizar el ligamento periodontal o la raíz dental. Las

complicaciones potenciales de la lesión de la raíz incluyen la pérdida de la vitalidad del diente, osteoesclerosis y anquilosis dentoalveolar (44,45).

El traumatismo de la raíz dental externa sin afectación pulpar probablemente no influya en el pronóstico del diente. Las raíces dentales dañadas por minitornillos de ortodoncia han demostrado una reparación completa del diente y del periodonto en 12 a 18 semanas después de la retirada del minitornillo (44, 46, 48). La colocación interradicular requiere una planificación radiográfica, incluyendo una guía quirúrgica con radiografías panorámicas y periapicales para determinar el sitio más seguro para la colocación del minitornillo (47, 48, 51).

En la región maxilar bucal, la mayor cantidad de hueso interradicular se encuentra entre el segundo premolar y el primer molar, de 5 a 8 mm de la cresta alveolar (49, 52, 54). En la región bucal mandibular, la mayor cantidad de hueso interradicular se encuentra entre el segundo premolar y el primer molar, o entre el primer molar y el segundo molar, aproximadamente a 11 mm de la cresta alveolar (52-54).

Durante la colocación interradicular en la región posterior el clínico tiende a cambiar el ángulo de inserción entre 35 y 45 grados, se recomienda hacer la variación de angulación progresivamente conforme se enrosque el minitornillo, y no hacerlo en un solo paso de rosca. Si el minitornillo comienza a aproximarse al ligamento periodontal, el paciente podría experimentar sensación dolorosa aún bajo anestesia (50, 51, 55).

Si se produce el contacto con la raíz, algunas veces el minitornillo puede detenerse o comenzar a requerir una mayor fuerza de inserción (55). Si se sospecha de un traumatismo, el clínico debe desenroscar el minitornillo 2 o 3 vueltas y evaluarlo radiográficamente, esta radiografía debe ser tomada de

preferencia con técnica paralela con posicionador, para obtener una imagen más fidedigna en angulación y posición.

El daño limitado o menor de una raíz dentaria, ha demostrado potencial de curación (aposición de cemento y tejido mineralizado), mientras que el daño extenso no (48). **(Figura 7)**

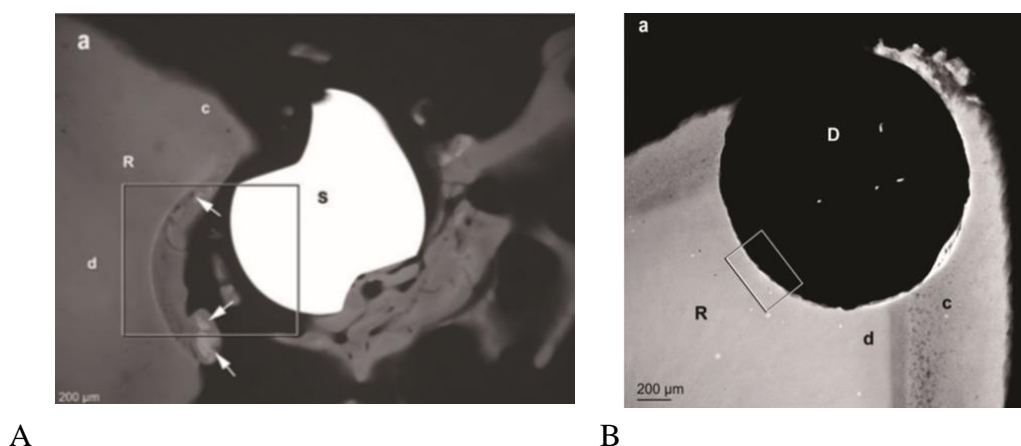


Figura 7. A. Vista de una pequeña afectación radicular. B. Amplio daño radicular (48)

### **Fracturas del minitornillo durante la inserción y retiro.**

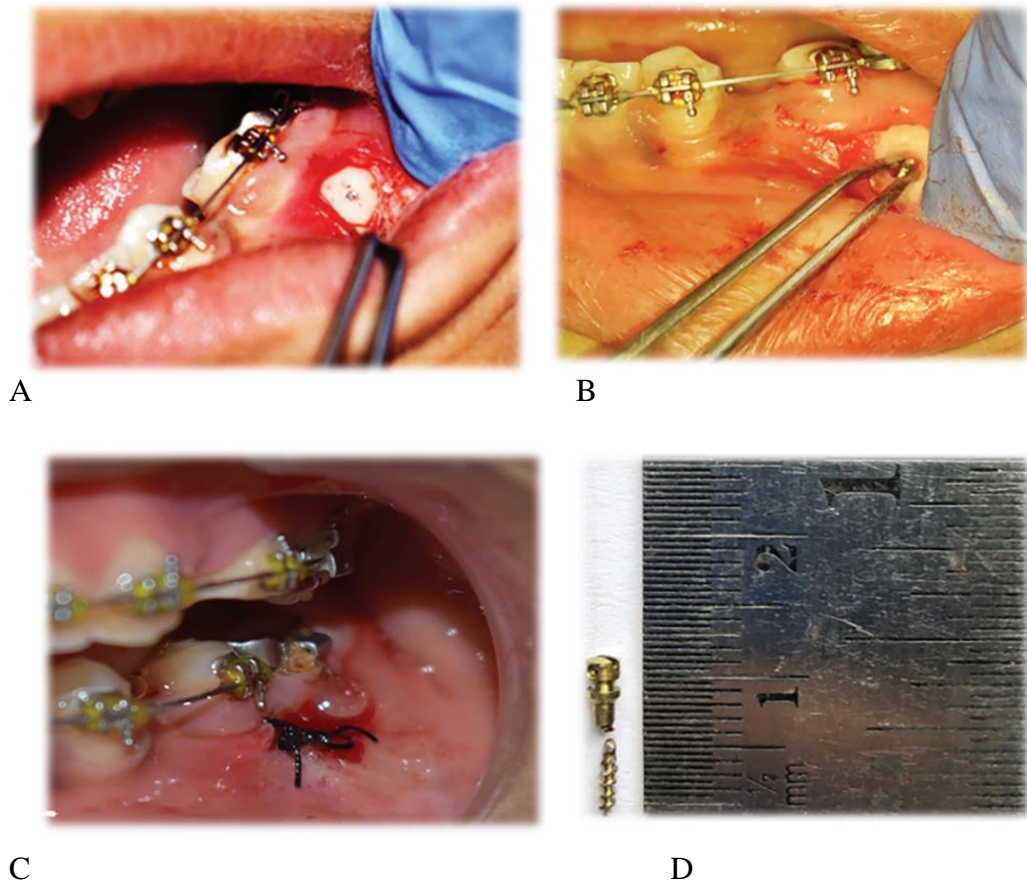
Las porciones más propensas a fracturarse de un minitornillo, son la cabeza y la punta del minitornillo. Los momentos más comunes en los cuales se pueden fracturar, son durante la inserción y el retiro del dispositivo. El aumento de la tensión de torsión durante la colocación puede provocar la flexión o la fractura, o producir pequeñas grietas en el hueso perimplantario, que afectan a la estabilidad del minitornillo. La densidad ósea de la cortical puede predisponer fracturas en el momento de la inserción, más aún si es en la mandíbula, donde encontramos un hueso de cortical amplia y de mayor densidad. El valor de torsión aceptado de los minitornillos autoperforantes es de 3-10 N cm. Los minitornillos autoperforantes son ideales para hueso D2 y D3 (clasificación de Misch). Aunque se logra un mayor anclaje cuando se insertan minitornillos en el hueso D1, los

minitornillos son más vulnerables a la fractura debido a la mayor resistencia del hueso D1. Los minitornillos deben insertarse lentamente, con una presión mínima, para asegurar el máximo contacto entre el minitornillo y el hueso. Se recomienda en caso de corticales amplias y densas realizar un punto de agarre o un orificio piloto, incluso para minitornillos autoperforantes. Cuando se necesite variar la angulación del minitornillo durante su inserción, se deberá considerar si se encuentra en un hueso de cortical amplia y denso, si fuera así, se debe realizar mínima variación de la angulación para evitar la fractura. Una vez que se ha insertado el minitornillo, la tensión de torsión al mover el destornillador manual fuera de la cabeza del minitornillo puede debilitar la estabilidad. Al retirar el destornillador manual de la cabeza del minitornillo, el ortodoncista debe separar suavemente el mango del destornillador manual de su eje y luego retirar con cuidado el eje de la cabeza del minitornillo (53).

Al momento del retiro del minitornillo se debe empezar con la ubicación correcta del mango en el eje del minitornillo ya instalado, este posicionamiento inicial debe ser lo más pasivo posible, dado que puede generar tensión a nivel del cuello o cabeza del minitornillo si se fuerza el posicionamiento. Algunas veces el agrandamiento gingival alrededor del minitornillo impide el buen posicionamiento de la llave destornilladora, generando la necesidad de forzar el asentamiento, con el riesgo de fractura, en tal caso se deberá hacer primero un colgajo gingival para retirar el tejido blando alrededor.

La fractura de un minitornillo de su porción de cabeza, debe ser retirado, previa anestesia y forzando con una tensión de una pinza o alicate, con movimientos en contra de las agujas del reloj. Si la fractura se dio en la porción más apical y no existe exposición del fragmento fracturado, previa anestesia se

deberá levantar un colgajo lo suficientemente amplio para el retiro del fragmento, pudiendo realizar un fresado marginal hasta obtener una porción de donde sujetarlo, valorando el riesgo-beneficio de afectar alguna pieza vecina, si se tratara de un minitornillo interradicular o extraalveolar (53, 68). (**Figura 8**)



**Figura 8.** *Secuencia del retiro de un MT fracturado*

- A. vista de MT fracturado y colgajo. B fresado y pinzado para su retiro. C sutura del colgajo. D vista del tornillo fracturado (68)

### **Deslizamiento del minitornillo.**

El clínico al iniciar la colocación de un minitornillo, podría angular el eje de inserción inicial y por ese motivo el minitornillo podría no enganchar completamente el hueso cortical y deslizarse inadvertidamente bajo el tejido mucoso a lo largo del periostio. Esta complicación originada por el exceso de angulación, podría presentarse por la búsqueda de un buen posicionamiento del

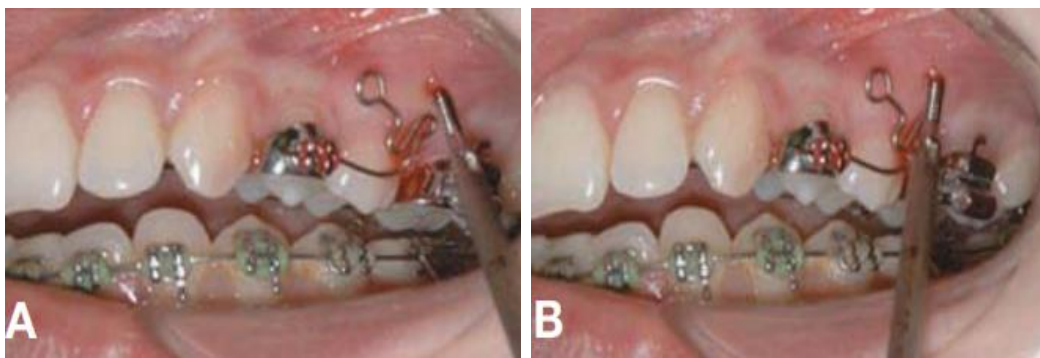
minitornillo y/o una buena relación con los tejidos blandos. Las Regiones de alto riesgo de deslizamiento del minitornillo son los planos óseos inclinados en la mucosa alveolar, como el contrafuerte cigomático, la almohadilla retromolar, la plataforma cortical bucal y, la exostosis bucal maxilar, si está presente. El deslizamiento del minitornillo a nivel de la almohadilla retromolar puede provocar el mayor riesgo de daño iatrogénico si el minitornillo se desplaza hacia lingual en el espacio submandibular o el espacio faríngeo lateral, cerca de la rama alveolar inferior.

En la región retromolar, se debe considerar seriamente la exposición del colgajo para una visualización directa y un orificio piloto previamente perforado, incluso para los minitornillos autoperforantes. Si el tejido alveolar es fino y tenso, algunos clínicos recomiendan colocar el orificio piloto con un método transmucoso, utilizando una fresa de baja velocidad para perforar tanto el tejido blando como el hueso cortical sin hacer un colgajo (56).

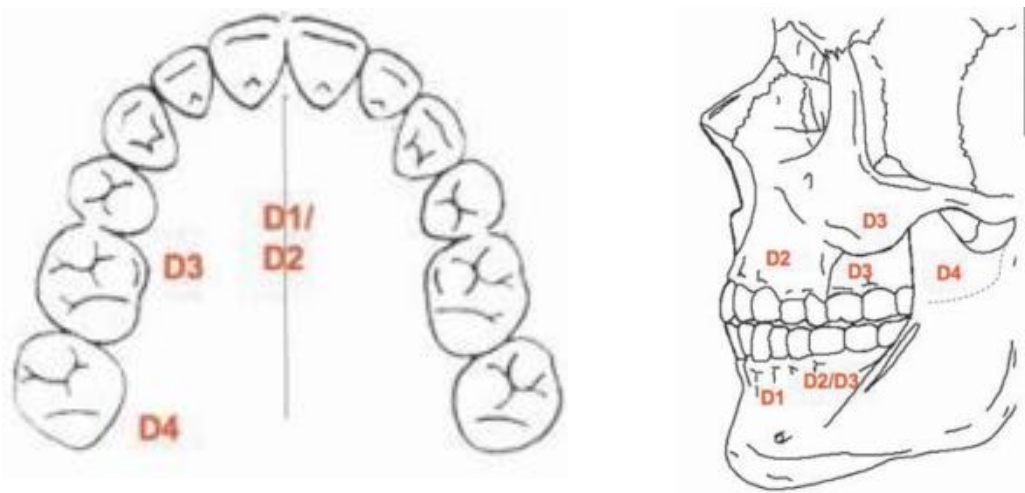
El deslizamiento del minitornillo puede producirse en regiones dentoalveolares de encía adherida si el ángulo de inserción es demasiado pronunciado. La colocación de minitornillos a menos de 30° del plano oclusal, normalmente para evitar el contacto radicular en el maxilar o para ganar anclaje cortical en la mandíbula, puede aumentar el riesgo de deslizamiento. Para evitarlo, el clínico puede inicialmente enganchar el hueso con el minitornillo en un ángulo más obtuso antes de reducir el ángulo de inserción después del segundo o tercer giro. Los minitornillos deben encajar inicialmente en el hueso cortical después de una o dos vueltas con el destornillador (66). **(Figura 9)**

La correlación de cantidad de vueltas, para decidir la angulación de un minitornillo es subjetiva, dado que a veces se está girando sobre su propio eje,

estando en tejido blando, a esta relación de vueltas se le debe añadir la percepción táctil de aumento de torque de inserción, para comprobar clínicamente que se ha logrado introducir el minitornillo en zona cortical del hueso y decidir realizar progresivamente la angulación final planificada. Se preferirá realizar menos variación de angulación en tejidos óseos muy densos (D1 Y D2) y más en tejidos menos densos (D3Y D4), por la posibilidad de deformación o fractura del minitornillo. (Figura 10)



*Figura 9. A. Posicionamiento inicial. B. Exceso de angulación (66)*



*Figura 10. Densidad ósea por regiones (66)*

### **Complicaciones durante la carga del minitornillo.**

La carga inmediata en minitornillos, está referida al momento en el cual se activa el minitornillo a través de la aplicación de fuerzas. Es decir, aplicar fuerzas ortodónticas a un minitornillo recién instalado.



Existen muchos estudios sobre el efecto de la carga inmediata sobre miniimplantes en ortodoncia, con muchos y disímiles resultados. Algunos autores (Becker et al, 1994; Schnitman et al, 1997; Trisi y Rebaudi, 2005) concluyeron que la carga inmediata podría desestabilizar los mini implantes y aumentar el número de fallos, mientras que otros (Machdub et al. 1999; Buchter et al. 2005; Berens y col, 2006) mostraron que la carga inmediata se puede aplicar sin pérdida de estabilidad del minitornillo.

Melsen y Lang (2001), sostuvieron que la carga inmediata parece tener un efecto positivo sobre el hueso, y la densidad celular en las áreas adyacentes a los miniimplantes de carga, en comparación con los miniimplantes sin fuerza aplicada, lo que sugiere que la carga de ortodoncia puede tener un efecto protector. Nkenke et al. (2003) por otro lado afirma que no existen diferencias significativas en términos de aposición ósea diaria, contacto hueso-implante, y la densidad ósea en la presencia o ausencia de carga temprana.

La evidencia actual sobre la carga inmediata con minitornillos, es contradictoria y aún está en construcción, por tal motivo no se puede concluir si existe beneficio al realizarla o algún efecto desfavorable. Algunos autores recomiendan, hacer la carga inmediata con una fuerza menor a la programada y soportada con un minitornillo, la razón para realizar la carga inmediata es que puede ser útil para aliviar las molestias de adaptación inicial, por la presencia de materiales elásticos que protegen inicialmente el roce con los tejidos blandos.

### **Complicaciones de los tejidos blandos.**

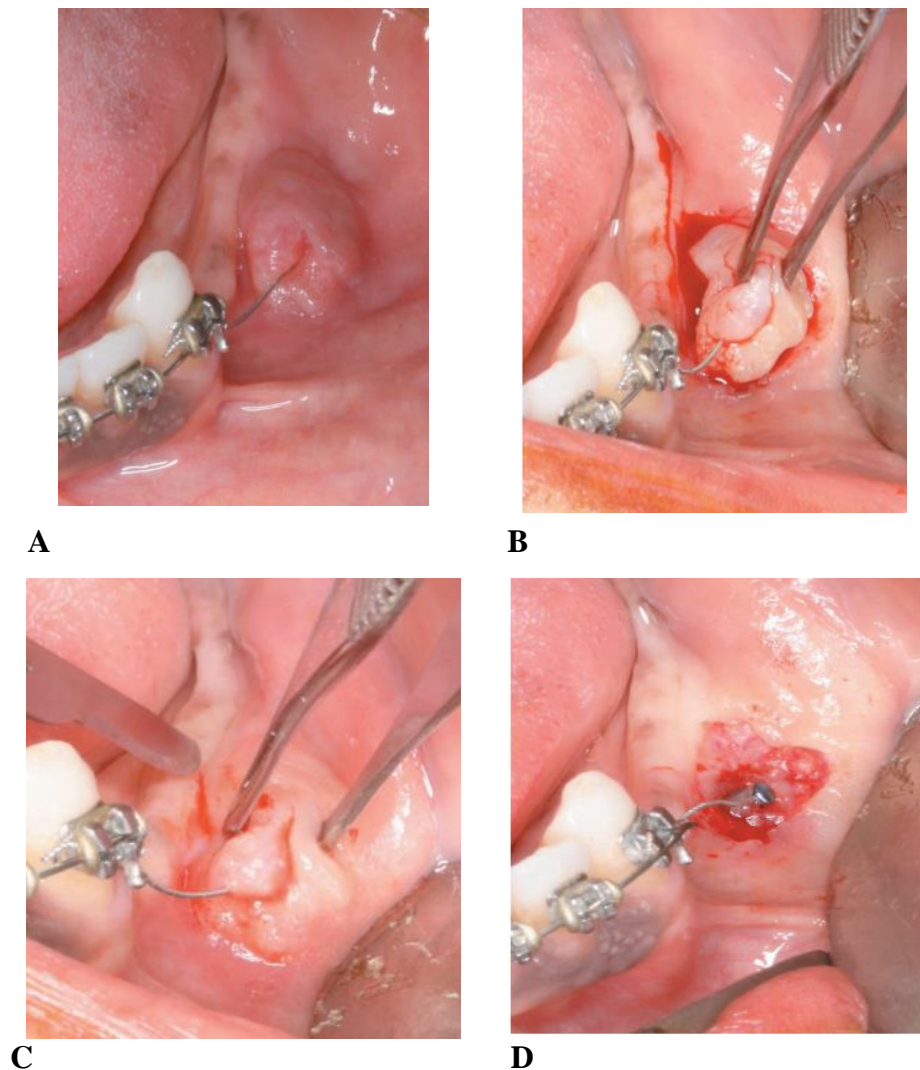
Algunas veces se pueden desarrollar ulceraciones aftosas menores, alrededor de la cabeza o porción transmucosa del minitornillo, en la mucosa bucal adyacente al dispositivo. Estas lesiones suelen presentarse en mucosa alveolar y

cuando los minitornillos por alguna necesidad biomecánica fueron colocados lejos de la encía queratinizada, siendo incómodas para el paciente por tener cierto grado de dolor. Las etiologías de las lesiones de aftosas aún son desconocidas, pero se les atribuye a desórdenes vitamínicos, infecciones bacterianas, desequilibrio hormonal, factores inmunológicos, psicológicos y traumatismo de los tejidos blandos, como sucede algunas veces al colocar los minitornillos. Generalmente las aftas son autolimitadas y suelen resolverse espontáneamente en 7 a 10 días, también se pueden usar algunos productos medicados en presentación tópica, acortando su periodo de evolución y disminuyendo la sintomatología dolorosa. La aparición de una ulceración aftosa no parece ser un factor de riesgo directo para la estabilidad del minitornillo, pero su presencia podría advertir de una mayor inflamación de partes blandas (65).

Cuando los minitornillos son colocados en la mucosa alveolar, algunas veces, pueden quedar cubiertos por tejido blando, esto se observa mayor cantidad de veces en la región mandibular por tener menor presencia de encía queratinizada. El constante roce de la mucosa sobre la porción del cuello y cabeza del minitornillo puede generar un sobrecrecimiento de la misma, considerada como una hiperplasia. No solo puede cubrir por completo al minitornillo, sino también puede tapar los accesorios ligados al dispositivo (es decir, resorte helicoidal, cadena elástica). La cobertura de los tejidos blandos puede ser un factor de riesgo para la estabilidad del minitornillo, así como una preocupación clínica para el paciente, que podría pensar que el minitornillo se ha caído. Considerando que tejido blando que recubre el minitornillo es relativamente delgado, se podría exponer con una ligera presión de los dedos, por lo general sin incisión ni anestesia local. La forma de prevenir el crecimiento excesivo de tejido

blando sería mediante la colocación de un tope en la porción del cuello del minitornillo, que podría ser fabricado de resina, funcionando como una especie de tope para evitar el sobrecrecimiento de la mucosa. Algunas marcas de minitornillos expenden dispositivos que tienen una plataforma en la base del cuello, considerando que a veces por necesidad biomecánica, se van a colocar los minitornillos en mucosa alveolar (65-66-67).

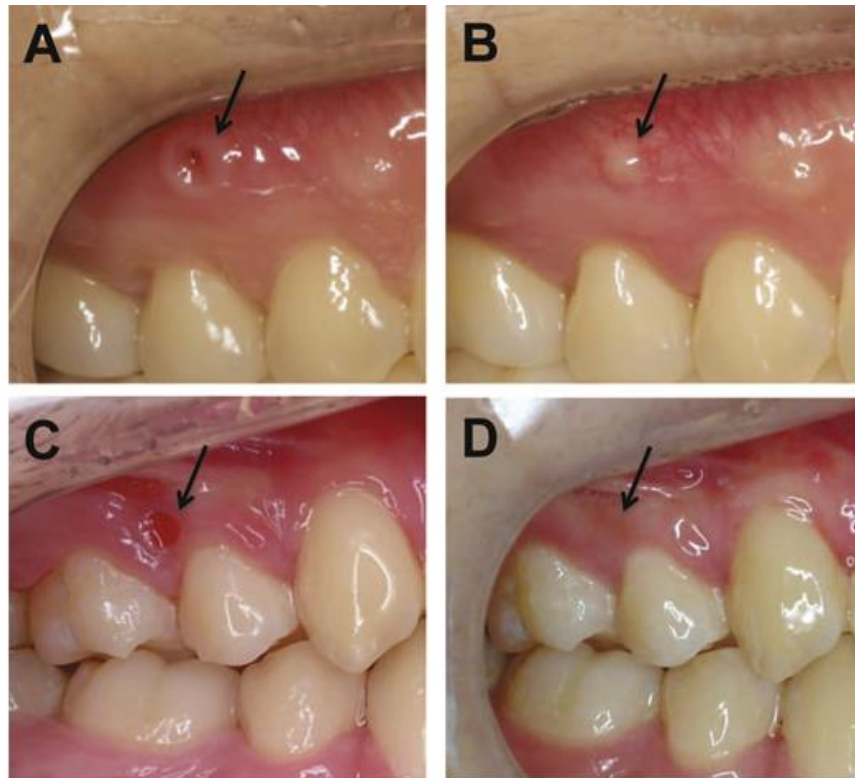
Cuando el minitornillo se ve cubierto en su totalidad, más un crecimiento fibroso, se hace necesario una cirugía previa, para retirar la mucosa fibrosada antes de retirar el minitornillo (67). **(Figura 11)**



- A. Fibrosis alrededor del MT.
- B. incisiones y pinzado.
- C. retiro de mucosa fibrosada.
- D. exposición del MT. (67)

Tras la extracción de un minitornillo, se puede apreciar una herida abierta transitoria en la cavidad oral que penetra el tejido blando y el hueso alveolar subyacente y tiene un componente de epitelio sulcular en el margen de la herida, similar al sitio de extracción de un diente. El proceso de curación después de la extracción del minitornillo se parece a la secuencia de curación clásica de un alveolo después de la extracción del diente.

Con relativa frecuencia se observan cicatrices clínicamente distinguibles en los tejidos blandos después de la extracción del minitornillo, incluso mucho tiempo después. En general, el tejido cicatricial se localiza en el sitio de extracción, tiene un margen claro y una apariencia protuberante similar a un pequeño bulto o una verruga, y se distingue del tejido adyacente por un color blanquecino. Un estudio histológico con perros Beagle informó que el revestimiento epitelial y el tejido blando inflamado que rodea el minitornillo fallido debido al contacto con la raíz pueden no resolverse, lo que sugiere la posibilidad de cambios irreversibles en el tejido blando después de la extracción del minitornillo. Sin embargo, el curso natural de la cicatrización de los tejidos blandos y duros, por no hablar de las posibilidades clínicas de cicatrización incompleta después de la extracción del minitornillo, no se han documentado en la literatura de ortodóntica. (75) **(Figura 12)**



**Figura 12.** A Y B. Tras el retiro de MT cicatriz en forma de bulto o verruga después de 18 meses. C Y D. Tras el retiro de MT obsérvese cicatriz en forma de mancha blanquecina después de 12 meses. (75)

Se considera que en casos de presentarse una cicatriz más de 12 meses, tras el retiro de un minitornillo, esta podría ser de duración prolongada, y se debería recurrir algún método de eliminar o aminorar tanto el abultamiento como la coloración blanquecina, según sea el caso. Se podrían usar métodos abrasivos como los que se usan en cirugía periodontal para eliminar manchas melánicas o para disminuir las decoloraciones blanquecinas, tras un injerto gingival libre. Dos de los factores que se están estudiando, podrían estar influyendo en la presencia de cicatrices es el biotipo gingival y el lugar de la inserción. Los biotipos gingivales delgados estarían más relacionados a cicatrices tipo manchas blanquecinas y los biotipos gruesos estarían más relacionados a cicatrices abultadas. Los minitornillos instalados en mucosa alveolar tienen menos posibilidades de formar cicatrices, mientras los que son colocados en encía

adherida o cerca de la línea Muco-gingival (LMG), tienen más incidencia de dejar cicatrices, situación que podría ser contradictoria desde el punto de vista del lugar ideal donde se deben instalar los minitornillos, con respecto a los tejidos blandos.

### **Afectación de los nervios.**

Pueden producirse lesiones nerviosas durante la colocación de minitornillos en la vertiente palatina maxilar, el dentoalveolo bucal y la región retromolar. La mayoría de lesiones nerviosas menores que no implican desgarros completos son transitorias y se corrigen por completo en 6 meses (57). Las aberraciones sensoriales de larga duración pueden requerir farmacoterapia (corticosteroides), microcirugía, injertos o terapia láser.

La colocación de minitornillos en la vertiente palatina maxilar, se corre el riesgo de lesionar el nervio palatino mayor que sale del foramen palatino mayor. El agujero palatino mayor está situado lateralmente al tercer molar o entre el segundo y tercer molar (58, 59, 60). La ubicación, el tamaño y la forma del foramen pueden variar con la etnia. El nervio palatino mayor sale del foramen y discurre en sentido anterior, a 5 a 15 mm del borde gingival, hasta el foramen incisivo.

La colocación del minitornillo por encima del nervio podría aumentar el riesgo de contacto con la raíz palatina y reducir el control biomecánico. En la colocación de los minitornillos en la mandíbula, se corre el riesgo de lesionar el nervio alveolar inferior en el canal mandibular. El canal mandibular se desplaza hacia delante en una curva en forma de S de bucal a lingual a bucal (61). El nervio alveolar inferior ocupa su posición más bucal dentro del cuerpo de la mandíbula en la raíz distal del segundo molar y el ápice del segundo premolar, antes de salir del foramen mental (61,62). Los minitornillos insertados cerca del

segundo molar mandibular y del segundo premolar tienen el mayor riesgo de dañar accidentalmente el nervio alveolar inferior (61). El aspecto de los tejidos blandos del dentoalveolo puede ser engañoso, por lo que debe tomarse una radiografía panorámica para determinar la posición vertical del canal mandibular y la ubicación de los forámenes mentales. Es necesario tener mayor precaución en pacientes adultos que pueden tener una posición más oclusal del canal mandibular debido a la reabsorción de la cresta alveolar. La colocación de minitornillos en la almohadilla retromolar corre el riesgo de dañar el nervio bucal largo y el nervio lingual.

El nervio bucal largo se desprende del tronco nervioso mandibular y se cruza en la parte alta de la almohadilla retromolar. El nervio lingual corre inmediatamente debajo del suelo de la boca y suministra inervación sensorial general a los dos tercios anteriores de la lengua. Para evitar la afectación del nervio y el deslizamiento se recomienda que los minitornillos retromolares no sean más largos de 8 mm y se coloquen en la región bucal retromolar bucal por debajo de la rama anterior.

### **Mucositis y perimplantitis perimplantaría.**

Los DATs actualmente son una herramienta muy útil para los ortodontistas en la necesidad de anclaje, pero se debe tener la aceptación, que, así como es una herramienta útil para la biomecánica ortodóntica, también puede tener complicaciones durante su uso, que pueden surgir durante la colocación, durante la carga o el retiro del dispositivo.

Al tejido que rodea al minitornillo se le denomina tejido perimplantario, la salud de este tejido juega un papel importante como barrera biológica para las bacterias. Después de la colocación de minitornillos, se puede producir

inflamación de los tejidos, infecciones menores y perimplantitis. La inflamación del tejido blando perimplantario denominado mucositis, se ha asociado con un aumento del 30 % en la tasa de fracaso. La perimplantitis es la inflamación de la mucosa que rodea el implante con pérdida de soporte óseo evidente clínica y radiográficamente, sangrado al sondaje, supuración, infiltraciones epiteliales y movilidad progresiva, se asocia con pérdidas mayores de minitornillos (63,65).

La inflamación de los tejidos blandos perimplantarios (mucositis), pueden progresar y conllevar a una afectación o pérdida ósea perimplantaria, es decir una perimplantitis, esta condición, sumada a cambios de carga de fuerzas toleradas por los minitornillos pueden llevar al movimiento y pérdida del minitornillo: generando complicaciones de reposición y reubicación de los minitornillos, si aún se encuentra en proceso la biomecánica asignada para determinado caso (63).

Investigaciones recientes muestran que en los tejidos perimplantarios, las citoquinas, el factor de necrosis tumoral y el factor de crecimiento transformante tienen un papel importante en la regulación y amplificación de la respuesta inflamatoria. La interleucina (IL)-1 $\beta$  es una de las citocinas más potentes en el proceso inflamatorio de la cavidad oral provocado por diversos estímulos, incluidos neurotransmisores, productos bacterianos, otras citocinas y fuerzas mecánicas. La acción de la IL-1 $\beta$  incluye atraer leucocitos y estimular fibroblastos, células endoteliales, osteoclastos y osteoblastos para promover la reabsorción ósea e inhibir la formación ósea. La composición del fluido crevicular perimplantario (PMCF) es semejante a la del líquido crevicular gingival (GCF). El análisis de PMCF ofrece una manera de estudiar la respuesta del huésped en la enfermedad perimplantaria y puede prever la predisposición de algunos pacientes a estas patologías. Aun se sigue investigando en este sentido buscando



una relación que permita identificar, prevenir y tratar la mucositis y perimplantitis, encontrándose hasta el momento datos que diferencian la cantidad de su composición durante la inserción y carga, así como su diferenciación entre minitornillos exitosos y caídos; pero aún no se pueden dar conclusiones definitivas. Dentro de los tratamientos dados para la mucositis perimplantaría está la limpieza y el apoyo con láser que permitirían mejoramiento en el proceso de cicatrización de los tejidos blandos; así también se considera una condicionante anatómica el hecho de que los minitornillos no se deberían colocar en mucosa alveolar. El tratamiento para la perimplantitis está destinado a evitar la progresión de la mucositis a perimplantitis y como alternativa final el reemplazo del minitornillo en otra posición junto con el tratamiento medicamentoso de apoyo si fuera necesario (63-64).

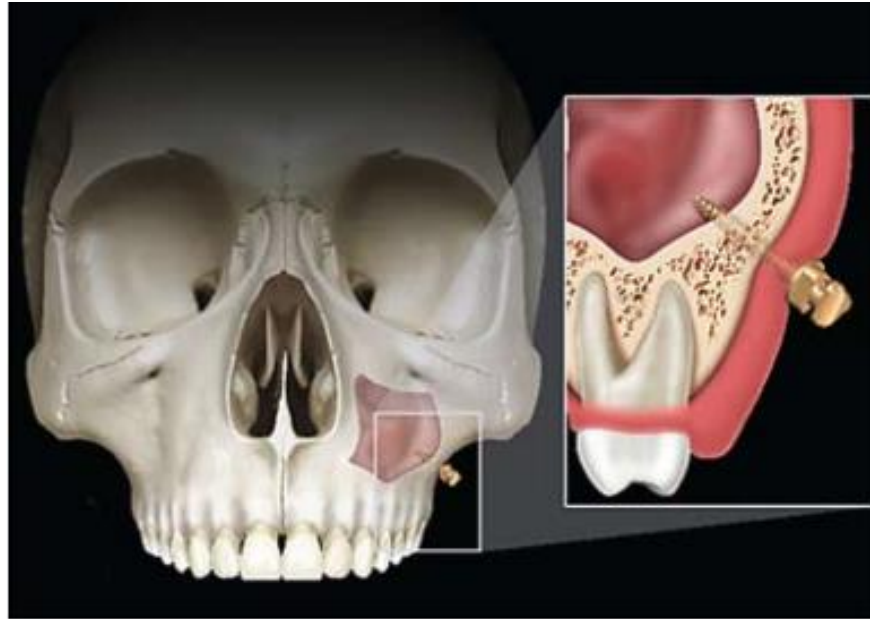#### **Perforación del seno maxilar.**

El desarrollo de nuevas alternativas para trabajar con minitornillos, trae la posibilidad de utilizar minitornillos extraalveolares, dentro de esta opción se encuentran los ubicados a nivel de cresta cigomática (IZ6-IZ7). Teniendo como beneficios menos posibilidad de perforar una raíz, obtener bicorticalidad (más estabilidad) y como desventajas la posibilidad de perforar e invadir el seno maxilar y lo que se derive de tal situación.

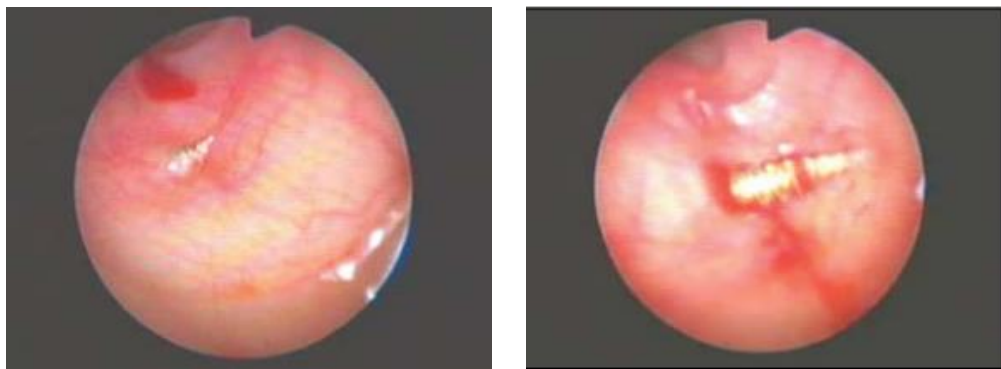
La perforación los senos maxilares puede ocurrir durante la colocación de minitornillos en las regiones dentoalveolar posterior superior y cigomática. Un maxilar posterior atrófico es un factor de riesgo importante para la perforación del seno. El piso del seno es más profundo en la región del primer molar y puede extenderse para llenar una gran parte del proceso alveolar en espacios edentulos posteriores. La penetración de la membrana de Schneider es un fenómeno bien

documentado que a menudo ocurre cuando la delgada pared lateral del seno se fractura desde el lado bucal. Las perforaciones pequeñas (<2 mm) del seno maxilar se curan solas sin complicaciones. Ardekian et al. y Branemark et al. Informaron que los implantes dentales de carga inmediata que perforaron los senos maxilares no mostraron diferencias en la estabilidad del implante. Si se ha perforado el seno maxilar, el pequeño diámetro del minitornillo no justifica su extracción inmediata. La terapia de ortodoncia debe continuar y el paciente debe ser monitoreado para el desarrollo potencial de sinusitis y mucocela. Para los minitornillos colocados en regiones neumatisadas y edéntulas del maxilar superior, o colocados más arriba en la parte posterior del maxilar cuando se desean fuerzas de intrusión, el ortodoncista debe considerar angular el minitornillo perpendicular a la cresta alveolar para evitar dañar el seno (69-70-71).

La penetración del minitornillo de cresta infra cigomática en el seno es bastante común y pocas veces advertido. Las placas corticales dobles pueden ser beneficiosas desde el punto de vista de obtener mayor estabilidad (bicorticalidad), obteniéndose buena tasa de éxito del mini implante. Basándonos en la evidencia actualizada y de un nivel descriptivo, se ha visto que se puede ingresar al seno maxilar 1 ó 2mm, evitando así la irritación de los senos paranasales. Por tal motivo se recomienda un análisis completo previo a la colocación de un minitornillo y de la cresta infra cigomática (71). **(Figura N 13) (Figura N 14).**



**Figura 13.** Perforación del seno maxilar con el minitornillo. (70)

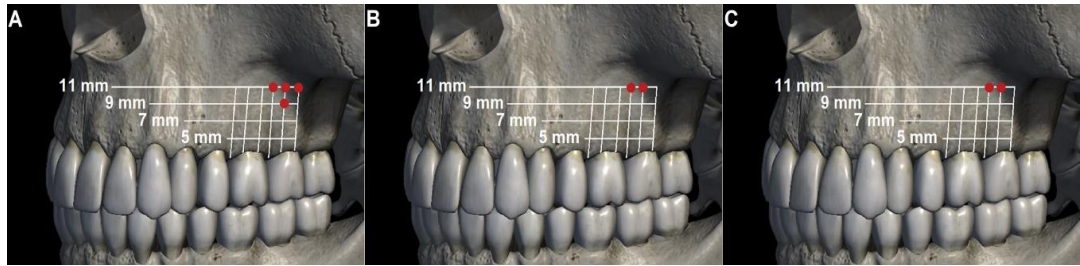


A

B

**Figura 14.** A Y B. penetración del MT en seno maxilar, 3 y 8 roscas introducidas. (70)

En un estudio realizado en tomografías, para valorar los sitios más seguros para colocar minitornillos infrazigomáticos en diferentes biotipos faciales: hipo, híper y normodivergentes se encontró que Las zonas seguras para la inserción de minitornillos IZC se ubican a 11 mm de la cresta alveolar entre el primer y segundo molar superiores y en la raíz mesial del segundo molar para los 3 tipos faciales. (76). **(Figura 15)**



**Figura 15.** Sitios seguros para la inserción de minitornillos infrazigomáticos. Pacientes hiperdivergentes (A); pacientes neutrales (B); pacientes hipodivergentes (C). (76).

#### h) Conclusiones

- ✓ Dentro de las complicaciones ortodóntico-periodontales en el uso de minitornillos reportados, se encuentran: Pérdida de anclaje, afectación de tejidos duros y blandos, afectaciones vasculares; relacionados con la zona perimplantaria. Existen protocolos para el correcto posicionamiento de minitornillos. También basado en reportes de casos, existen alternativas de resoluciones ante dichas complicaciones.
- ✓ Las complicaciones ortodónticas derivadas de la pérdida de minitornillos, conllevaran a la pérdida de anclaje absoluto, proporcionado por estos dispositivos, obligando al clínico a un replanteamiento en la obtención del anclaje.
- ✓ Son complicaciones periodontales: afectación del ligamento periodontal y raíz, fracturas de minitornillos, deslizamiento de minitornillo, afectaciones durante la carga del minitornillo, daños de tejidos blandos, afectación de nervio, perforación del seno maxilar, mucositis y perimplantitis.
- ✓ Es esencial la planificación previa para la inserción de minitornillos, se deben utilizar medios referenciales para la correcta ubicación e instalación, como son las guías quirúrgicas, estudios imagenológicos previos y el conocimiento de la zona anatómica de inserción.

- ✓ Dentro de las posibles soluciones ante complicaciones por el uso de minitornillos se sugieren el replanteamiento de la obtención de anclaje absoluto. En casos de fractura de minitornillo se puede realizar procedimiento invasivo o no, dependiendo del riesgo beneficio para el retiro del minitornillo. Cuando se trata de perforaciones de raíces, se decidirá un procedimiento quirúrgico endodóntico según el tamaño y profundidad de la afectación de tejidos o si se tratara de una perforación menor se evaluará periódicamente una recuperación espontanea

### III. REFERENCIAS BIBLIOGRÀFICAS

- Gainsforth B, Higley L. A study of orthodontic anchorage possibilities in basal bone. American Journal of orthodontic and oral surgery. 1945;31(8):406–417.
- Branemark PI, Breine U, Adell R, Hanson BO, Lindstrom J, Olsson A. Intra-osseous anchorage of dental prostheses. Experimental. I studies. Scand J Plast Reconstr Surg. 1969; 3: 81 - 110
- Block MS, Hoffman. A new device for absolute anchorage for orthodontics. Am J Orthod Dentofacial Orthop. 1995;107(3):251-8.
- Kanomi R. Mini-implant for orthodontic anchorage. J Clin Orthod. 1997; 31(11):763-7
- Pérez M; Cruz S; Calderón M. Mini-Implantes en Ortodoncia - Revisión Bibliográfica. Revista Latinoamericana de ortodoncia y odontopediatría. 2014. obtenible en <https://www.ortodoncia.ws/publicaciones/2014/art-31/>
- De La Cruz J, Nuñez J., Vega M, Bravo F. Guía radiográfica y quirúrgica para la colocación de microtornillos ortodóncicos. Reporte de caso. Odontología Sanmarquina. 2006; 9(2): 35-37.
- Tepedino M, Masedu, F, Chimenti, C. Comparative evaluation of insertion torque and mechanical stability for self-tapping and self-drilling orthodontic miniscrews – an in vitro study. Head Face Med. 2017; 13(1):1-7. <https://doi.org/10.1186/s13005-017-0143-3>

- Landin M, Jadhav A, Yadav S, Tadinada A. A comparative study between currently used methods and Small Volume-Cone Beam Tomography for surgical placement of mini-implants. *Angle Orthod.* 2015;85(3):446–453.
- Awuapara S, Cerro A, Meneses A. Minitornillos: Evidencia anátomotomográfica. *Revista Estomatológica Herediana.*2008; 18(2):75-82.
- Favero L, Giagnorio C, Cocilovo F. Comparative analysis of anchorage systems for micro implants orthodontics. *Progress in orthodontics.*2010; 11(2): 105-117.
- Park HS, Jeong SH, & Kwon OW. Factors affecting the clinical success of screw implants used as orthodontic anchorage. *American Journal of Orthodontics and Dentofacial Orthopedics.*2006;130(1), 18–25. doi: 10.1016/j.ajodo.2004.11.032
- Azeem M, Haq AU, Awaisi ZH, Saleem MM, Tahir MW, Liaquat A. Failure rates of miniscrews inserted in the maxillary tuberosity. *Dental Press J Orthod.* 2019;24(5):46-51. doi: 10.1590/2177-6709.24.5.046-051.oar.
- Tepedino M, Cattaneo PM, Masedu F, Chimenti C. Average interradicular sites for miniscrew insertion: ¿should dental crowding be considered? *Dental Press J Orthod.* 2017;22(5):90-97. doi: 10.1590/2177-6709.22.5.090-097.oar. PMID: 29160349; PMCID: PMC5730141.
- Benavides S., López, Cruz P, Chang M. Microimplantes, una nueva opción en el tratamiento de Ortodoncia. *Odontología Vital.*2016; 25: 63-75.
- Torres-Fernández L, Cruz R, Castillo, Malcom M, Torres U. Evaluación de microimplantes como unidad de anclaje en movimientos ortodóncicos. 2017;56(266):149-156.
- Marquezan M, Gomes de Souza M, Tirre de Souza M, Issamu L, Gonçalves M. Is miniscrew primary stability influenced by bone density?. *Braz. oral res.* 2011;25(5): 427–432
- Hong SB, Kusnoto B, Kim EJ, BeGole EA, Hwang HS, Lim HJ. Prognostic factors associated with the success rates of posterior orthodontic miniscrew implants: A subgroup meta-analysis. *Korean J Orthod.* 2016 ;46(2):111-26. doi: 10.4041/kjod.2016.46.2.111.
- Lim, H.-J, Choi Y.-J, Evans C.-A., Hwang H.-S. Predictors of initial stability of orthodontic miniscrew implants. *The European Journal of Orthodontics.*2011 33(5), 528–532. doi:10.1093/ejo/cjq122
- Wu, T.-Y, Kuang S.-H, Wu C.-H. Factors Associated With the Stability of Mini-Implants for Orthodontic Anchorage: A Study of 414 Samples in Taiwan. *Journal of Oral*

and Maxillofacial Surgery. 2009; 67(8), 1595–1599. doi: 10.1016/j.joms.2009.04.015

Gutiérrez P, Hernández R, García P, Castaño E, Bascones A. Microtornillos: Una revisión. *Avances en Periodoncia e Implantología Oral*.2014; 26(1):25-38.

Peters H, Peters, F. H, Sánchez Z. Perforación radicular asociada al uso de microtornillos en el anclaje ortodóncico: Reporte de un caso. *Revista clínica de periodoncia, implantología y rehabilitación oral*.2013; 6(3):138-141.

Kapila S, Conley RS, Harrell WE. The current status of cone beam computed tomography imaging in orthodontics. *Dentomaxillofac Radiol*. 2011;40(1):24–34.

Ludlow JB, Davies-Ludlow LE, White SC. Patient risk related to common dental radiographic examinations: the impact of 2007 International Commission on Radiological Protection recommendations regarding dose calculation. *J Am Dent Assoc*. 2008; 139:1237-1243.

Kuroda S, Sugawara Y, Deguchi T, Kjung HM, Yamamoto TT. Clinical use of miniscrew implants as orthodontic anchorage: success rates and postoperative discomfort. *Am J Orthod Orthop dentofacial* 2007;131(1): 9-15

Holmes PB, Wolf BJ, Zhou J. A CBCT atlas of buccal cortical bone thickness in interradicular spaces. *Angle Orthod*.2015;85(6):911-9. doi: 10.2319/082214-593.1. Epub (2015) Mar 11. PMID: 25760885; PMCID: PMC4750109.

Deguchi T, Nasu M, Murakami K, Yabuuchi T, Kamioka H, Takano-Yamamoto T. Quantitative evaluation of cortical bone thickness with computed tomographic scanning for orthodontic implants. *Am J Orthod Dentofacial Orthop*. 2006;129(6): 721.e7–721.12.

Schnelle MA, Beck FM, Jaynes RM, Huja SS. A radiographic evaluation of the availability of bone for placement of miniscrews. *Angle Orthod*. 2004;74(6):832–837.

Hourfar J, Bister D, Lisson JA, Ludwig B. Incidence of pulp sensibility loss of anterior teeth after paramedian insertion of orthodontic mini-implants in the anterior maxilla. *Head Face Med* 2017; 13(1): 1-7

Choi JH, Yu HS, Lee KJ, Park YC. Three-dimensional evaluation of maxillary anterior alveolar bone for optimal placement of miniscrew implants. *Korean J Orthod*. 2014;44(2):54–61.



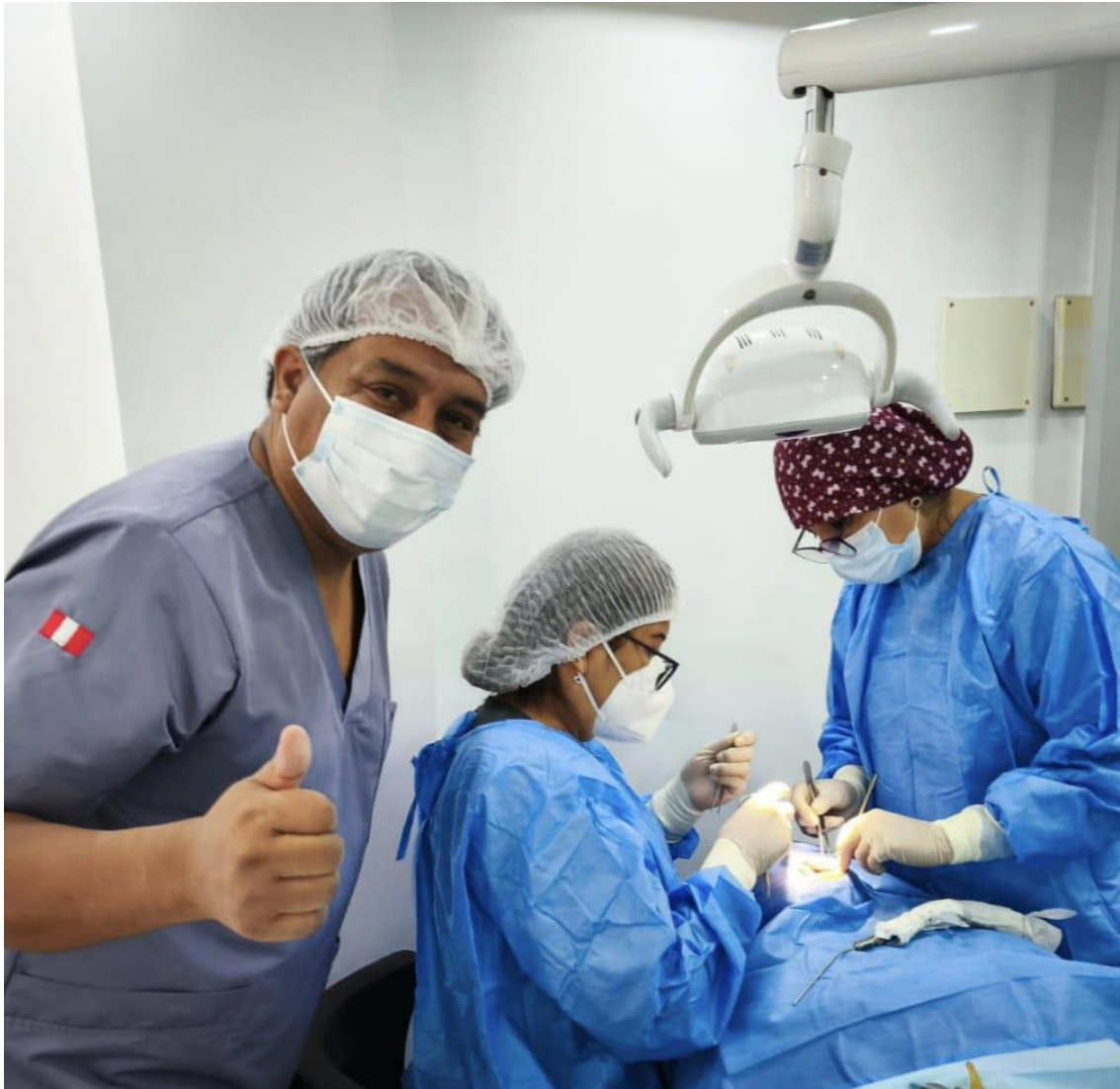- Poggio PM, Incorvati C, Velo S, Carano A. "Safe zones": a guide for miniscrew positioning in the maxillary and mandibular arch. *Angle Orthod.* 2006;76(2):191–197.
- Kim SH, Kang SM, Choi YS, Kook YA, Chung KR, Huang JC. Cone-beam computed tomography evaluation of mini-implants after placement: ¿Is root proximity a major risk factor for failure? *Am J Orthod Dentofacial Orthop.* 2010; 138:264–276.
- Fayed MM, Pazera P, Katsaros C. Optimal sites for orthodontic mini-implant placement assessed by cone beam computed tomography. *Angle Orthod.* 2010;80(5):939–951.
- Yerawadekar SA, Rahalkar JS, Darda M, Sarode SC, Sarode GS. Histological evaluation of root repair after damage due to intentional contact with orthodontic micro-screw implants: an in vivo study. *J Clin Diagnostic Res.* 2018; 12: ZC01-4.
- Dogramacı EJ, Rossi-Fedele G. Establishing the association between nonnutritive sucking behavior and malocclusions: a systematic review and meta-analysis. *J Am Dent Assoc* 2016; 147: 926–34.
- Dogramacı EJ, Rossi-Fedele G, Dreyer CW. Malocclusions in young children: does breastfeeding really reduce the risk? A systematic review and meta-analysis. *J Am Dent Assoc.* 2017; 148: 566–74.
- Arraj GP, Rossi-Fedele G, Dogramacı EJ. The association of overjet size and traumatic dental injuries – a systematic review and meta-analysis. *Dent Traumatol* 2019; 35: 217–232.
- Andreasen JO, Andreasen FM. Textbook and color atlas of traumatic dental injuries to the teeth. 3 ed. Chicago: Mosby,1994:13-133.
- Musu D, Rossi-Fedele G, Campisi G, Cotti E. Ultrasonography in the diagnosis of bone lesions of the jaws: a systematic review. *Oral Surg Oral Med Oral Pathol Oral Radiol* 2016; 122: e19–29.
- Marshall G, Canullo G, Logan RM, Rossi-Fedele G. Histopathological and microbiological findings associated with retrograde peri-implantitis of endodontic origin: a systematic and critical review. *Int J Oral Maxillofac Surg* 2019; 48: 1475–84.
- Dogramacı EJ, Sherriff M, Rossi-Fedele G, McDonald F. Location and severity of root resorption related to impacted maxillary canines: a cone beam computed tomography (CBCT) evaluation. *Aust Orthod J.* 2015; 31: 49–58.

- Aly SA, Alyan D, Fayed MS, Alhammadi MS, Mostafa YA. Success rates and factors associated with failure of temporary anchorage devices: a prospective clinical trial. *J Investig Clin Dent*.2018; 9: e12331.
- Phillips JH, Rahn BA. Comparison of compression and torque measurements of self-tapping and pretapped screws. *Plast ReconstrSurg*.1989; 83:447-56.
- Cope JB. Temporary anchorage devices in orthodontics: a paradigm shift. *Semin Orthod*. Dual-Top® Anchor Mini Orthoscrews (seminar manual). UIC. 2005;11:3-9
- Asscherickx K, Vannet BV, Wehrbein H, Sabzevar MM. Root repair after injury from miniscrew. *Clin Oral Implants Res* 2005;16:575-8.
- Mine K, Kanno Z, Muramoto, T, Soma K. Occlusal forces promote periodontal healing of transplanted teeth and prevent dentoalveolar ankylosis: an experimental study in rats. *Angle Orthod* 2005;75:637-44.
- Melsen B, Verna C. Miniscrew implants: the Aarhus anchorage system. *Semin Orthod* 2005;11:24-31.
- Carano A, Velo S, Leone P, Siciliani G. Clinical applications of the miniscrew anchorage system. *J Clin Orthod* 2005;39:9-24.
- Cornelis MA, Tepedino M, Cattaneo PM, Nyssen-Behets C. Root repair after damage due to screw insertion for orthodontic miniplate placement. *J Clin Exp Dent*. 2019;11(12):1133-8.
- Monnerat, C., Restle, L. y Mucha, JN. Mapeo tomográfico de espacios interradiculares mandibulares para la colocación de miniimplantes de ortodoncia. *Revista estadounidense de ortodoncia y ortopedia dentofacial*. 2009:135 (4), 428–429.
- Asscherickx K, Vannet BV, Wehrbein H, Sabzevar, MM . Root repair after injury from mini-screw. 2005:16 (5); 575–578.
- Dula K, Mini R, van der Stelt PF, Buser D. The radiographic assessment of implant patients: decision-making criteria. *Int J Oral Maxillofac Implants* 2001;16:80-9.
- Suzuki EY, Buranastidporn B. An adjustable surgical guide for miniscrew placement. *J Clin Orthod* 2005;39:588-90.
- Feres T , Fernandes F, Santos G , Elias N , Mucha J. Fracture strength of orthodontic mini-implants. *Dental Press J Orthod*. 2017;22(3):47-54.
- A Rajiv, S Shruveta, G Himanshu .A Simple Technique for Retrieval of Fractured Mini-implant. *Journal of Indian Orthodontic Society*.2019: 53(3) 211–212.
- Poggio PM, Incorvati C, Velo S, Carano A. “Safe zones”: a guide for miniscrew positioning in the maxillary and mandibular arch. *Angle Orthod* 2006;76:191-7.

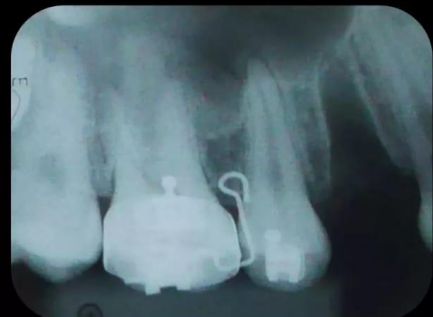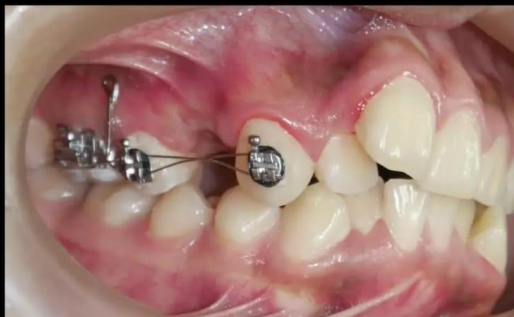- Kyung HM, Park HS, Bae SM, Sung JH, Kim IB. Development of orthodontic micro-implants for intraoral anchorage. *J Clin Orthod* 2003;37:321-8.
- Giancotti A, Arcuri G, Barlattani A. Treatment of ectopic mandibular second molar with titanium miniscrews. *Am J Orthod Dentofacial Orthop* 2004;126:113-7.
- Ozen T, Orhan K, Gorur I, Ozturk A. Efficacy of low level laser therapy on neurosensory recovery after injury to the inferior alveolar nerve. *Head Face Med* 2006;2:3.
- Jaffar AA, Hamadah HJ. An analysis of the position of the greater palatine foramen. *J Basic Med Sc* 2003;3:24-32 .
- Sujatha N, Manjunath KY, Balasubramanyam V. Variations of the location of the greater palatine foramina in dry human skulls. *Indian J Dent Res* 2005;16:99-102.
- Wang TM, Kuo KJ, Shih C, Ho LL, Liu JC. Assessment of the relative locations of the greater palatine foramen in adult Chinese skulls. *Acta Anat (Basel)* 1988;132:182-6.
- Denio D, Torabinejad M, Bakland LK. Anatomical relationship of the mandibular canal to its surrounding structures in mature mandibles. *J Endod* 1992;18:161-5.
- Chawla K, Lamba AK, Gupta M, Khanna N. Tratamiento de periimplantitis alrededor de minitornillos de ortodoncia con Er,Cr: láser YSGG. *J Dent Lasers*.2012;6:66-7.
- Monga N, Chaurasia, S, Kharbanda OP Duggal R, Rajeswari MR. A study of interleukin 1 $\beta$  levels in peri-miniscrew crevicular fluid (PMCF). *Prog Orthod* .2014.15(1):30
- Kaur, Avinash; Kharbanda, Om P.; Kapoor, Priyanka; Kalyanasundaram, Dinesh. A review of biomarkers in peri-miniscrew implant crevicular fluid (PMICF). *Progress in Orthodontics*.2017;18(1), 42
- Kravitz ND, Kusnoto B. Risks and complications of orthodontic miniscrews. *Am J Orthod Dentofacial Orthop*. 2007:S43-S51.
- Rodriguez J; Olate S ; Duque de Miranda H ; Albergaria JR; Mazzonetto R ; Fernandes R. Traumatic Fibroseous Hiperplasy Asociated to Orthodontic Implant. Case Report. *Int. J. Odontostomat*.2007: 1(1):47-52.
- Murray LN, McGuinness N, Biagioni P, Hyland P, Lamey PJ. A comparative study of the efficacy of Aphtheal in the management of recurrent minor aphthous ulceration. *J Oral Pathol Med*.2005;34:413-9.
- Rajiv Ahluwalia R, Srivastava S , Garg H .A Simple Technique for Retrieval of Fractured Mini-implant.*Journal of Indian Orthodontic Society* .2019;53(3) 211–212.

- Gracco A, Tracey S, Baciliero U. Miniscrew Insertion and the Maxillary Sinus: An Endoscopic Evaluation. *JCO*. 2010; 17(7); 439-43
- Giudicea A, Rusticob L, Longob M, Oterib G, Moschos A, Papadopoulosc R. Complications reported with the use of orthodontic miniscrews: A systematic review. *Korean J Orthod* 2021; 51(3): 199-216
- Jia X, Chen X, Huang X. Influence of orthodontic mini-implant penetration of the maxillary sinus in the infrazygomatic crest region. *Am J Orthod Dentofacial Orthop*. 2018;153(5):656-661.
- Chang C; Liub S, Roberts W. Primary failure rate for 1680 extra-alveolar mandibular buccal shelf mini-screws placed in movable mucosa or attached gingiva. *Angle Orthodontist*. 2015;85(6);905-10.
- : Ghosh A. Infra-zygomatic crest and buccal shelf - Orthodontic bone screws: A leap ahead of micro-implants – Clinical perspectives. *J Indian Orthod Soc* 2018;52:S127-41.
- Jung S, Choi Y, Lee D-W, Kim K-H; Chung C. Cross-sectional evaluation of the prevalence and factors associated with soft tissue scarring after the removal of miniscrews. *Angle Orthod*: 2015;85 (3); 420–426.
- Lima Jr.A, Domingos G, Cunha N, Rino R, Batistade N. Safe sites for orthodontic miniscrew insertion in the infrazygomatic crest area in different facial types: A tomographic study. *AJODO*. 2022: 160(1);113-23.

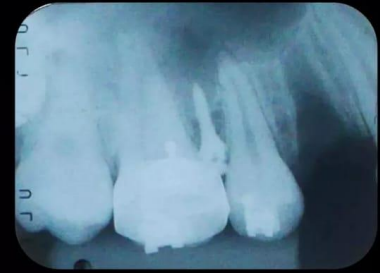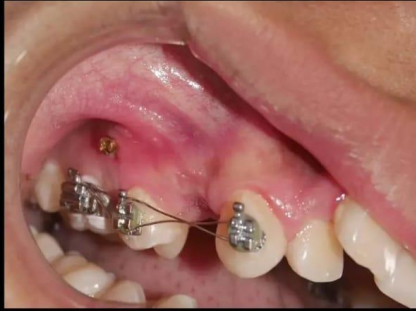# **ANEXOS**




## COMPROBACIÓN RADIOGRÁFICA DE GUÍA



## INSTALACIÓN DEL DAT –COMPROBACIÓN RX DE INSTALACIÓN



## Mini tornillos de Ti

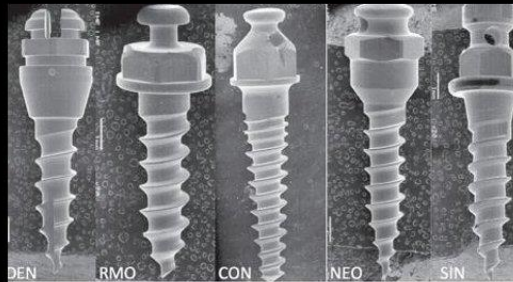


## Fracture strength of orthodontic mini-implants

Tatiana Feres Assad-Loss<sup>1</sup>, Flávia Mitiko Fernandes Kitahara-Cézar<sup>1</sup>,  
Giordani Santos Silveira<sup>1</sup>, Carlos Nelson Elias<sup>2</sup>, José Nelson Mucha<sup>1</sup>

## resistencia a fractura de mini implantes de ortodoncia

- ✓ las fracturas se producen con menos frecuencia durante la aplicación de la fuerza de ortodoncia y más a menudo **durante la inserción o retiro** de los mini-tornillos.
- ✓ Las zonas mas propensas a fracturarse son **la punta y el cuello**.
- ✓ el diámetro tiene mayor influencia en las posibilidades de fractura (menores a 1.5mm)



Mini tornillos de Ti



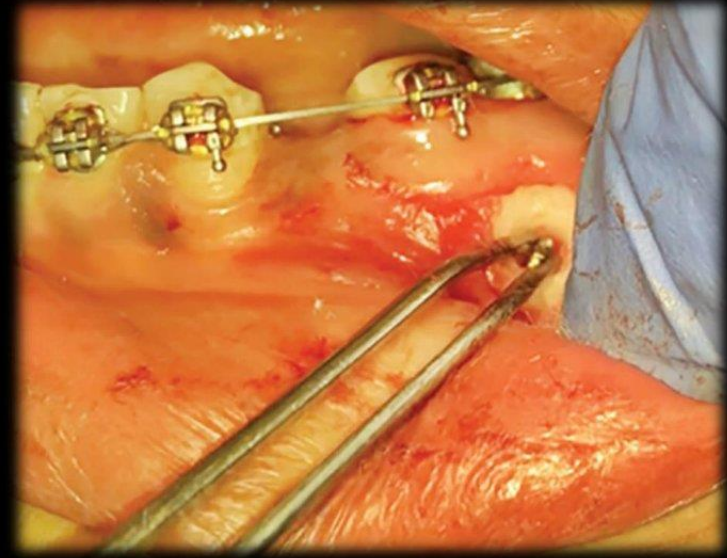
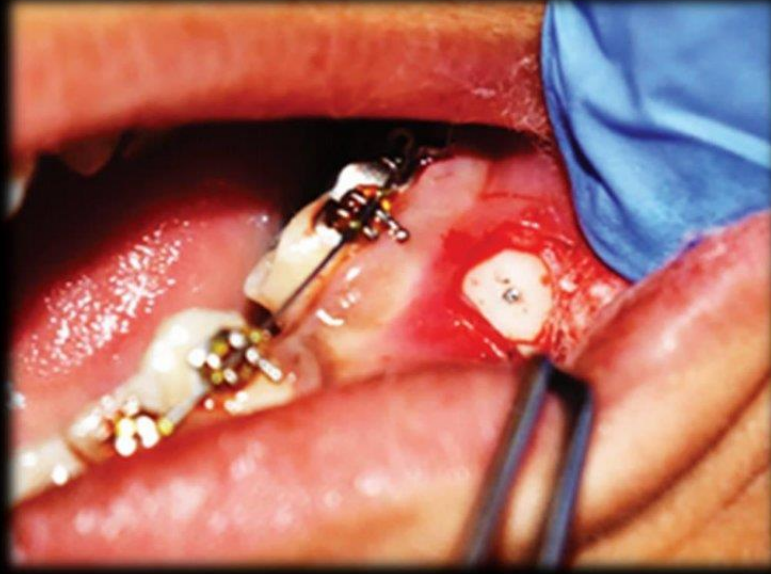
## A Simple Technique for Retrieval of Fractured Mini-implant

Rajiv Ahluwalia<sup>1</sup>, Shruveta Srivastava<sup>1</sup>, and Himanshu Garg<sup>1</sup>

Journal of Indian Orthodontic Society  
53(3) 211–212, 2019  
© 2019 Indian Orthodontic Society  
Reprints and permissions:  
in.sagepub.com/journals-permissions-india  
DOI: 10.1177/0301574219853723  
journals.sagepub.com/home/jio



## Una técnica simple para la recuperación de Mini implante fracturado



Ahluwalia R , Srivastava S , Garg H .A Simple Technique for Retrieval of Fractured Mini-implant.Journal of Indian Orthodontic Society .2019;53(3) 211–212

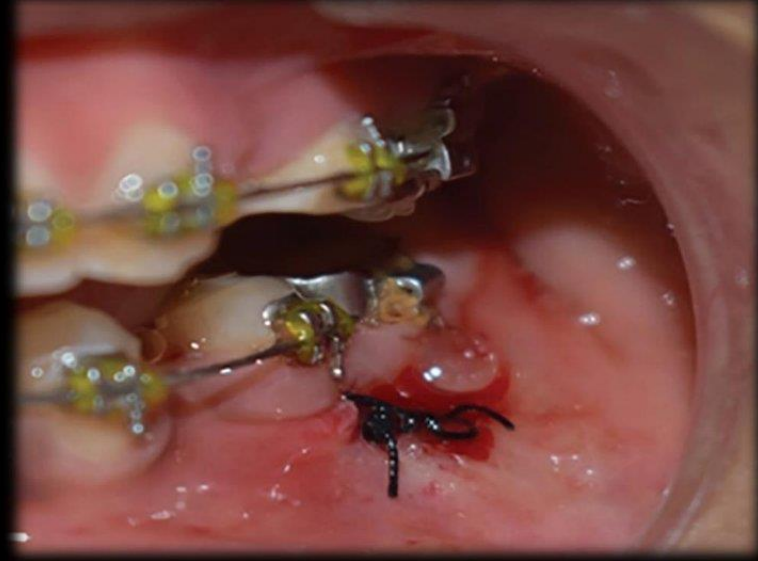
## A Simple Technique for Retrieval of Fractured Mini-implant

Rajiv Ahluwalia<sup>1</sup>, Shruveta Srivastava<sup>1</sup>, and Himanshu Garg<sup>1</sup>

Journal of Indian Orthodontic Society  
53(3) 211–212, 2019  
© 2019 Indian Orthodontic Society  
Reprints and permissions:  
in.sagepub.com/journals-permissions-india  
DOI: 10.1177/0301574219853723  
journals.sagepub.com/home/jio



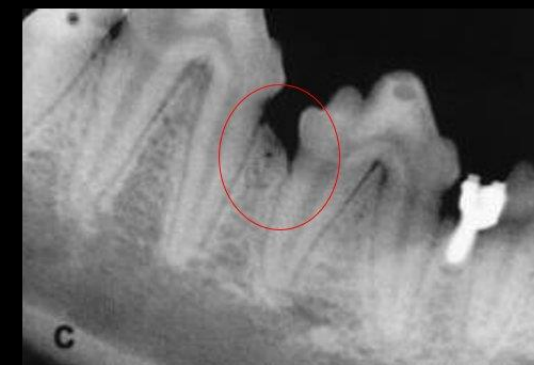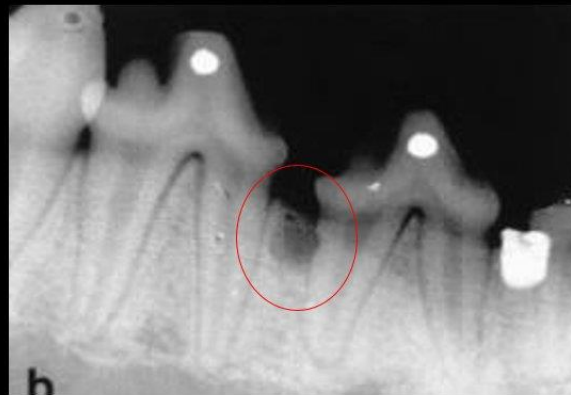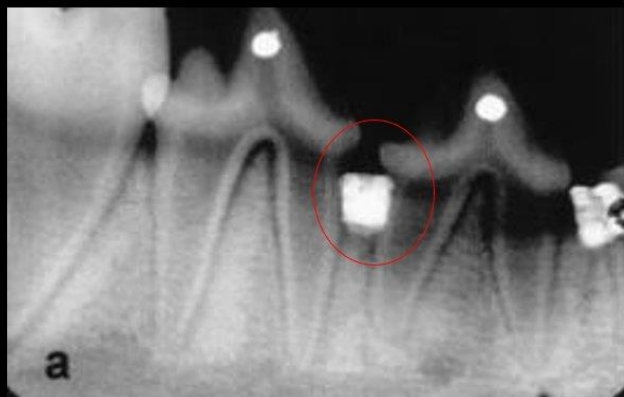## Una técnica simple para la recuperación de Mini implante fracturado



Ahluwalia R , Srivastava S , Garg H .A Simple Technique for Retrieval of Fractured Mini-implant.Journal of Indian Orthodontic Society .2019;53(3) 211–212

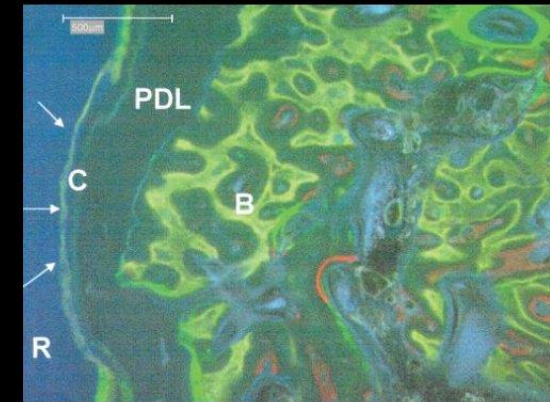
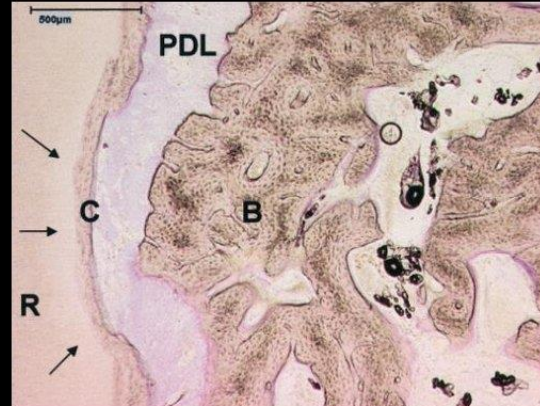
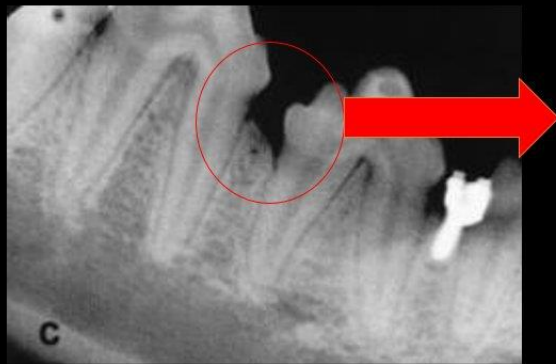Root repair after injury from mini-screw

En un estudio experimental en perros Beagle se insertaron 20 minitornillos en la mandíbula.. Cada perro recibió 2 minitornillos en cada cuadrante inferior. Se llevo a cabo marcado puntual secuencial cada seis semanas con tinción vital y se tomaron radiografías apicales cada seis semanas.



## Root repair after injury from mini-screw

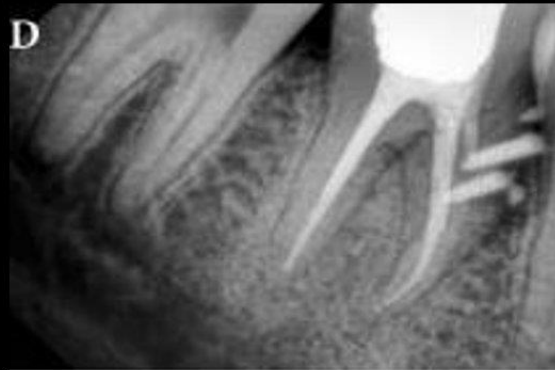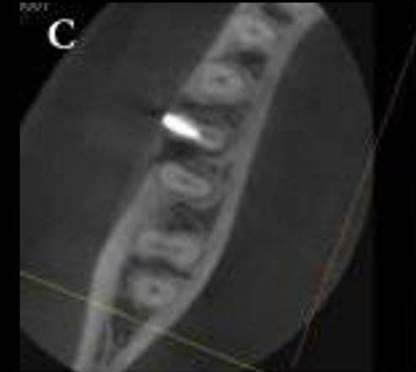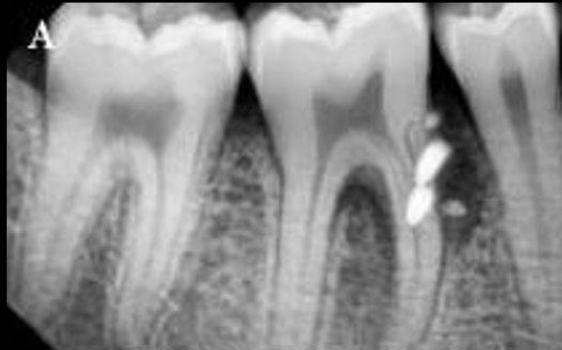El examen radiográfico demostró daños en 3 raíces debido a inserción . El examen histológico en esta tres raíces demostraron una **casi completa reparación de la estructura periodontal ( cemento, ligamento periodontal y hueso) en un periodo de 18 semanas, tras la retirada del tornillo.**



## Tratamiento endodóntico y quirúrgico de la lesión radicular iatrogénica causada por la colocación de minitornillos ortodóncicos: informe de un caso

Eshagh Ali Saberi,<sup>a</sup> Narges Farhad-Mollashahi,<sup>a,\*</sup> y Seyed Rohollah Havaei<sup>b</sup>

Situación inicial

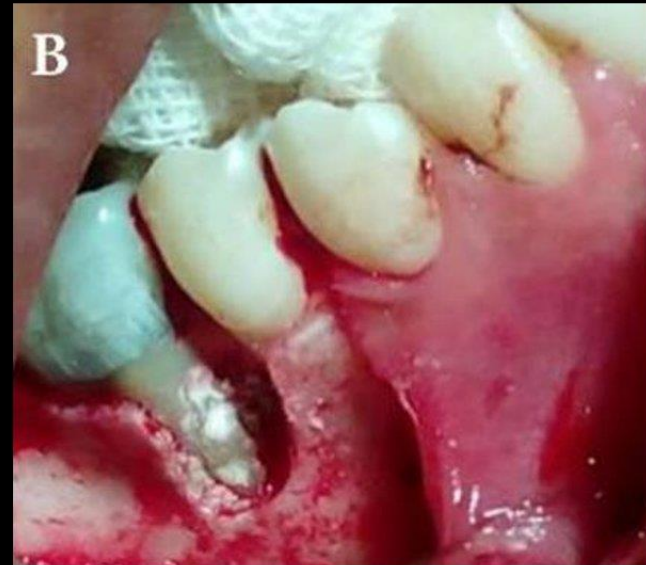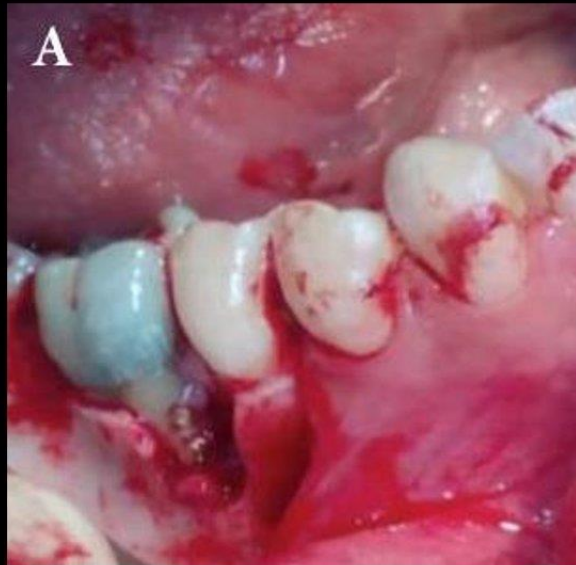


Se realiza  
endodoncia

Saberi EA, Farhad-Mollashahi N, Havaei SR. Endodontic and Surgical Management of Iatrogenic Root Injury Caused by Orthodontic Miniscrew Placement: A Case Report. Iran Endod J. Spring.2019; 14(2):156-159.

## Tratamiento endodóntico y quirúrgico de la lesión radicular iatrogénica causada por la colocación de minitorneillos ortodónticos: informe de un caso

Eshagh Ali Saberi,<sup>a</sup> Narges Farhad-Mollashahi,<sup>a,\*</sup> y Seyed Rohollah Havaei<sup>b</sup>

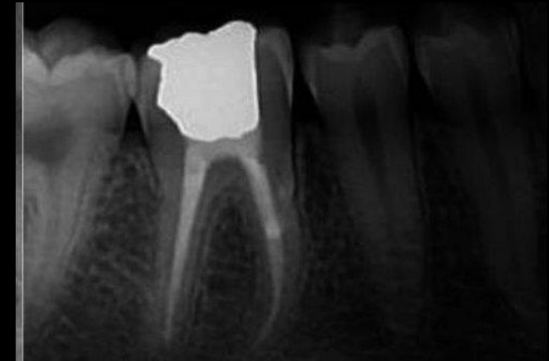
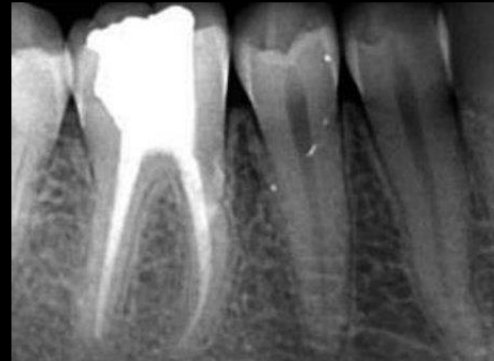
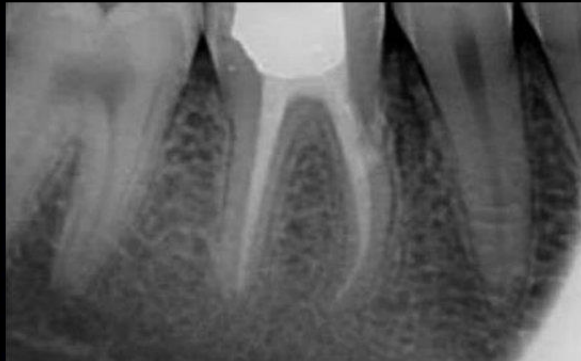Procedimiento quirúrgico:  
colgajo recto de minitorneillos  
y uso de MTA

Saberi EA, Farhad-Mollashahi N, Havaei SR. Endodontic and Surgical Management of Iatrogenic Root Injury Caused by Orthodontic Miniscrew Placement: A Case Report. Iran Endod J. Spring.2019; 14(2):156-159.

## Tratamiento endodóntico y quirúrgico de la lesión radicular iatrogénica causada por la colocación de minitornillos ortodóncicos: informe de un caso

Eshagh Ali Saberi,<sup>a</sup> Narges Farhad-Mollashahi,<sup>a,\*</sup> y Seyed Rohollah Havaei<sup>b</sup>



Seguimiento a los 6, 12 y 24 meses

Saberi EA, Farhad-Mollashahi N, Havaei SR. Endodontic and Surgical Management of Iatrogenic Root Injury Caused by Orthodontic Miniscrew Placement: A Case Report. Iran Endod J. Spring.2019; 14(2):156-159.